Lane Medical Library

Aus dem pathologischen Institut der Universität Heidelberg.
(Vorstand: Prof. Dr. A. Schmincke)

Ueber die Endarteriitis obliterans der unteren Extremitätenarterien, besonders die der Jugendlichen, mit zwei eigenen Fällen

Inaugural-Dissertation

zur

Erlangung der Doktorwürde

der

medizinischen Fakultät

der

Ruprecht-Karls-Universität zu Heidelberg

vorgelegt von

Eleonore Kratz
aus Heppenheim a. d. Bergstr.

Gießen 1933
Druckerei Wilh. Herr

Gedruckt mit Genehmigung der medizinischen Fakultät:

Dekan: Prof. Dr. Eymer.

Referent: Prof. Dr. Schmincke.

Seit den bekannten Untersuchungen Erbs über das intermittierende Hinken hat die Frage der Erkrankung der unteren Extremitätenarterien immer wieder von Neuem das Interesse der Aerzte erregt. Das liegt einerseits in der relativen Häufigkeit des Gefäßerkrankungsprozesses begründet, dann auch darin, daß bei älteren Arteriosklerotikern die von Seiten der erkrankten Extremitätenarterien ausgelösten Erscheinungen eben in besonderer Weise klinisch hervortreten, und daß es leicht bei Hinzutreten thrombosierender Prozesse zur Gangrän kommen kann. Das Interesse an dem Leiden wurde besonders noch geweckt und dauernd in Gang gehalten dadurch, daß wie im Alter, auch präsenil, ja bei direkt Jugendlichen, dieselbe Gefäßerkrankung mit ihren Folgeerscheinungen häufig beobachtet wird. Alle die hiermit in Zusammenhang stehenden Fragen haben insbesondere in den letzten Jahren eine regere Diskussion hervorgerufen, als durch den Amerikaner Buerger unter der Bezeichnung „Thromboangiitis obliterans" auf eine morphologisch besonders charakterisierte Form der präsenilen Gefäßerkrankung mit häufigem Ausgang in Gangrän hingewiesen worden ist. Mir gaben zwei kurz hintereinander im pathologischen Institut Heidelberg zur Untersuchung gekommene derartige Fälle Gelegenheit, mich mit dem ganzen einschlägigen Fragenkomplex zu beschäftigen. Den eigenen Fällen, die ich weiter unten folgen lasse, möge so eine Zusammenfassung unserer derzeitigen Kenntnisse über das theoretisch wie praktisch in gleicher Weise wichtige Kapitel der Extremitätensklerose und ihrer Folge bei Jugendlichen vorangestellt sein. Ich beginne zunächst mit der Schilderung des anatomischen Bildes der Arteriosklerose, wie sie in den muskulösen Arterien der Femoralis und ihrer Aeste sich zeigt.

Die Erkrankung stellt bekanntlich im Wesentlichen eine teils hyperplastische Wucherung, teils degenerative Veränderung in Intima und Media der Arterien dar. Sie äußert sich in der Arteria femoralis und ihren Aesten zunächst in diffuser und nodöser Intimaverdickung. Letztere findet sich besonders an den Gefäßverzweigungsstellen. Sie tritt in Form von verschieden großen Platten auf, die bald weichere, bald härtere Consistenz haben und von weißgelblicher Farbe sind. Mikroskopisch findet

sich eine Vermehrung und Aufsplitterung der elastischen Elemente, besonders in den tieferen Schichten der Intima, in den nach dem Endothel zu gelegenen Schichten der mehr fibrösen kollagenen Elemente, ferner eine fettige Infiltration der Intima. Im weiteren Verlauf treten regressive Veränderungen im Bereich der sklerotischen Stellen auf, die in hyaliner, fettiger und schleimiger Degeneration und in Verkalkungen bestehen. Daneben kann man eine Vermehrung der Vasa vasorum in der Media und Adventitia und Anhäufung von lymphoiden Zellen um die Vasa vasorum sehen. Dieses entzündliche Gewebe wird dann durch fibröses Bindegewebe ersetzt. Auffallend sind die degenerativen Veränderungen der Media. Es kommt hier, besonders in ihren inneren Schichten, zu Atrophie der Muskulatur, Schwund der elastischen Fasern und Ersatz dieser Gewebsteile durch Bindegewebe, ferner zu degenerativen Prozessen wie hyaliner und fettiger Entartung und zu Verkalkungen; diese Mediaveränderungen, besonders die der Verkalkung, treten an der Femoralis und ihren Aesten stärker hervor als an anderen Gefäßgebieten. Es gibt nun Fälle ausgedehnter Mediaverkalkung mit fehlenden oder nur geringfügigen Intimaveränderungen. Dabei haben die Arterien entweder zirkulär stehende Kalkspangen und die größeren Arterien wie die Femoralis bekommen dadurch ein gänsegurgelartiges Aussehen oder die Wand ist mehr diffus verkalkt, und die Arterie stellt dann ein starres Rohr dar. Von pathologisch-anatomischer Seite besteht keine einheitliche Auffassung darüber, ob diese reine Mediaverkalkung der Extremitätenarterien zur Arteriosklerose zu rechnen oder von ihr zu trennen ist, wie es z. B. Mönckeberg tut. Ueberhaupt ist ja das pathologisch-anatomische Bild nicht scharf umrissen, die Uebergänge sind vielfach fließend. So gehen auch die Anschauungen über das, was bereits als arteriosklerotische Veränderung und das, was noch als physiologische Erscheinung aufzufassen ist, auseinander. Die einen Autoren verlangen für den Begriff Arteriosklerose das Vorhandensein regressiver Metamorphosen nach dem Vorgehen Marchands, von dem auch die Bezeichnung „Atherosklerose" stammt. Andere sehen in diffusen und circumskripten Intimaverdickungen ohne regressive Metamorphose den Ausdruck einer Arteriosklerose. Ebenso sind die Meinungen über den Sitz und die Art der primären Veränderungen geteilt. Marchand und seine Anhänger sehen die fettige Degeneration der Intima als primär an, auf sie folge dann Intimaverdickung. Thoma dagegen ist der Ansicht, daß die Bedingungen zur Entstehung der Arteriosklerose in einer Verminderung der mechanischen Leistungsfähigkeit der Tunica media gegeben sind (Arteriomalacie). Die Folge dieser Mediaschwächung ist eine Dehnung der Gefäßwand, arteriomalacische Dehnung. Die durch die Dehnung veranlaßte Stromverlangsamung führt nun zu einer kompensatorischen Intimaverdickung. Damit ist das zweite Stadium des Prozesses,

die Arteriosklerose erreicht. Die Stromverlangsamung bewirkt eine Hyperämie der Vasa vasorum, die vielleicht auf reflektorischem Wege über die in der Adventitia gelegenen Vater-Pacinischen Körperchen zustandekommen kann. Diese Hyperämie der Vasa vasorum ist die Ursache der Gewebsneubildung in der Intima. Durch Dehnungen der verdickten Stellen kommt es in diesen sekundär zu regressiven Veränderungen. Dieselben Vorgänge der Malacie und Sklerose sollen sich in den Venen abspielen. Die Schwächung der Media sieht Thoma als Ursache sowohl der diffusen als der nodösen Arteriosklerose an.

Wenn die Arteriosklerose auch im Allgemeinen eine Erkrankung des höheren Alters ist, so kann sie doch auch im präsenilen und im juvenilen Alter auftreten. Gerade die Extremitätenarterien neigen zu einem relativ frühzeitigen Befallenwerden durch die Arteriosklerose, wie die Untersuchungen von Thoma und seinen Schülern gezeigt haben; die Autoren machen dafür die durch den dauernden Lagewechsel der Extremitäten bedingten beträchtlichen Aenderungen des auf den Gefäßwandungen lastenden Blutdruckes verantwortlich. Die Untersuchungen von Dietrich haben ergeben, daß die mit Bindegewebshyperplasie einhergehende Muskularisabnahme, der jeder Mensch von Jugend an verfällt, in den großen muskulösen Arterien der unteren Extremitäten und ihren ersten Verzweigungen verfrüht und in abnormer Stärke anzutreffen ist. Die dadurch bedingte Lumenerweiterung sei für die hier zu findende stärkere Verkalkung der Media und die stärkeren Intimaveränderungen mit verantwortlich zu machen. Die arteriosklerotischen Veränderungen sind bei Jugendlichen vorwiegend hyperplastischer Natur; die degenerativen Veränderungen treten dagegen zurück.

Unter der Bezeichnung „Thromboangiitis obliterans“ wird nun in den letzten Jahren eine anscheinend in vermehrtem Maße auftretende, zu Obliteration führende Gefäßerkrankung beschrieben, die fast ausschließlich und vorwiegend die Gefäße der unteren Extremitäten befällt und besonders bei Männern zwischen dem zwanzigsten und fünfzigsten Lebensjahre beobachtet wird. Die Krankheitsdauer ist verschieden. In dem einen Fall wechseln Zeiten der Besserung mit neuen Schüben ab; im anderen schreitet das Leiden ohne Intermissionen progressiv fort. Die klinischen Erscheinungen sind mannigfaltig; über sie soll weiter unten noch berichtet werden; doch möge der traurige Ausgang dieser Erkrankung, der fast in allen Fällen eintritt, besonders hervorgehoben werden, es ist die Gangrän, die sogenannte präsenile oder juvenile Spontangangrän. Das Leiden beginnt meist in einem Bein, seltener im Arm. Es kann auf ein Bein beschränkt sein oder auch das andere befallen. In selteneren Fällen tritt die Erkrankung in beiden Beinen zu gleicher Zeit auf. Im Gegensatz zur Thromboangiitis obliterans befällt die Raynaud'sche Erkrankung, die auf funktioneller Basis durch

Gefäßkrampf entsteht, vorwiegend die oberen Extremitäten, meist symmetrisch. Auch ist sie gerade umgekehrt wie die erste Erkrankung bei Frauen häufiger anzutreffen.

Der Prozeß dieser „Thromboangiitis obliterans" betrifft die einzelnen Beingefäße in verschiedener Ausdehnung. Man kann die Veränderungen in den Arteriae digitales, interosseae, metatarsales und tarsales, der Arteria dorsalis pedis, den beiden Arteriae plantares, der Arteria tibialis posterior und anterior, peronea, poplitea und femoralis in verschiedener Verteilung und Ausdehnung finden. Die kleinsten präkapillären Arteriolen und die Kapillaren werden nicht von dem Prozeß befallen. Auch die Venen sind erkrankt, im Verhältnis zu den Arterien weniger, gleich oder stärker; die oberflächlichen Venen können in Form einer Thrombophlebitis migrans mitbeteiligt sein. Schon makroskopisch findet man öfters eine stärkere Entwicklung der Bindegewebsscheide um die Gefäße und Nerven, um die Arteria femoralis bis hinauf zum Ligamentum inguinale. Eine Verengerung der Gefäßlumina ist in den offenen Gefäßabschnitten makroskopisch nicht immer festzustellen. Das mikroskopische Bild der Erkrankung ist ein äußerst vielgestaltiges. Man findet die Bilder nicht nur in den einzelnen Fällen verschieden, sondern auch im Einzelfall in den verschiedenen Stadien und Erscheinungsformen im Bereich des einzelnen Gefäßes der Extremität und seiner Verzweigungen. Man kann zwei wesentliche Erscheinungsformen unterscheiden, von denen einmal die eine, einmal die andere in den Vordergrund tritt. Die eine besteht vor allem in einer Intimaveränderung mit geringerer Beteiligung der anderen Wandschichten. Die Intima ist verdickt; und zwar findet man in den jüngeren Stadien der Entwicklung des Prozesses eine zellreiche Gewebswucherung, in den älteren ein faserreiches zellarmes Gewebe. Die Wucherungen können sich gleichmäßig über die ganze Cirkumferenz des Gefäßes ausdehnen oder sich auf herdförmige Verdickungen beschränken. Die Elastica interna kann dabei unverändert sein, oder eine Aufsplitterung nach der Intima zu und Vermehrung der Fasern zeigen. Media und Adventitia weisen meist außer geringfügigen Leukocytenansammlungen keine pathologischen Veränderungen auf. Durch die Intimaverdickung kann es zu hochgradigen Verengerungen des Gefäßlumens, mitunter zum völligen Verschluß kommen. Auch durch hinzutretende Thrombose kann der Verschluß verursacht werden. Die Verschlußmassen werden kanalisiert. Die dann sichtbaren Gefäßräume können Reste des alten Gefäßlumens oder neu gebildete Gefäße sein. So sind die Ansichten über die Ursache des Verschlusses geteilt. Die einen halten einen Verschluß durch die Intimawucherungen für möglich, die anderen machen dafür eine hinzukommende Thrombose und deren Organisation verantwortlich. Die Thrombose spielt sicher eine große Rolle bei der zweiten wesentlichen Erscheinungsform der Erkrankung. Bei ihr

sind von vorneherein alle Gefäßwandschichten mehr beteiligt. Sie sind in früheren Stadien entzündlich infiltriert; im Lumen finden sich Thromben. Dann treten in den inneren Gefäßwandschichten und den äußeren Schichten des Thrombus bisweilen miliare Herde mit Riesenzellen nach dem Langhans'schen Typus auf. In späteren Stadien finden sich Zeichen der Organisation und Rekanalisation des Thrombus, stärkere Vaskularisation der Media, um die Vasa vasorum der Media und Adventitia lymphozytäre Infiltrationen. Die Vasa vasorum dringen stellenweise durch die Membrana elastica interna bis in die Intima ein. Vorhandene Intimaverdickungen sind teils als primäre Veränderungen, teils als Folge der Thrombusorganisation angesehen worden.

Als Resultat der in der Gefäßwandung stattgehabten Prozesse sieht man in älteren Stadien folgende wesentliche Veränderungen: Das Lumen ist von zellarmem Bindegewebe eingenommen, in dem sich zahlreiche kleinere oder mehrere größere Gefäße befinden, in denen man dieselben Veränderungen wie in den Hauptgefäßen finden kann. In dem Bindegewebe sind öfters Blutpigmentschollen vorhanden. Die Intima zeigt eine faserreiche Verdickung mit mehr oder weniger ausgeprägter Vermehrung elastischer Elemente. Die Elastica interna ist stellenweise erhalten, an anderen Stellen unterbrochen. In der Media finden sich bisweilen Kalkablagerungen, vor allem in der inneren Schicht; sie sind aber nur mikroskopisch nachweisbar. An Stelle der früheren lypmphozytären Infiltration um die Vasa vasorum findet sich kollagenes Bindegewebe, ferner ist eine Reduktion der Muskelfasern zu beobachten. Die Media hat besonders dann, wenn die Veränderung in ihr stärker ausgeprägt war, so einen Umbau erfahren. Die Adventitia zeigt vielfach eine Verbreiterung durch kollagene Bindegewebsfasern. Die Vasa vasorum können analog wie die Hauptgefäße verändert sein.

Die Beteiligung der Venen ist verschieden, wie oben schon erwähnt wurde. Sie zeigen Wandverdickungen im Sinne einer Phlebosklerose und jüngere und ältere Thrombosen mit Organisation. Die Struktur der Venenwand kann oft mehr beeinträchtigt sein als die der Arterien; das ist die Folge des lockeren Baues der Venenwandungen.

Die Nerven sind teils unverändert, teils finden sich Verdickungen des die Nerven umgebenden Gewebes und endarteriitische Veränderungen der Vasa nervorum; auch eine Atrophie der Nervenfasern ist in einzelnen Fällen beobachtet worden.

Ueber die Pathogenese des Prozesses herrschen sowohl in der neueren als auch in der alten Literatur die verschiedensten Meinungen; sie seien im Folgenden kurz dargelegt:

In der älteren Literatur sind es besonders zwei Anschauungen, die immer wieder diskutiert werden, einmal die von v. Winiwarter, der das Wesen des Prozesses in einer pri-

mären Intimawucherung in den Arterien und Venen sieht, die zur Verengerung oder vollständigem Verschluß des Lumens führt. Dieser von v. Winiwarter vertretenen Auffassung einer primären Endarteriitis und Endophlebitis obliterans schlossen sich Borchard und Sternberg im Wesentlichen an. Die zweite Auffassung, die im schroffen Gegensatz zu der von v. Winiwarter steht und auf Zoege v. Manteuffel und Weiß zurückgeht, ist die, daß es sich um die Organisation einer auf Grund juveniler Arteriosklerose entstehenden autochthonen Thrombose handelt. Ihr schließt sich in der Hauptsache Bunge an.

Die erste histologische Beschreibung des vorliegenden Prozesses stammt von v. Winiwarter, der 1878 einen Fall von Fußgangrän bei einem 57jährigen Mann veröffentlichte. Bei der Untersuchung des amputierten Glieds fiel schon makroskopisch auf, daß die Gefäße und Nerven in den größeren Gefäß- und Nervensträngen zu einem einzigen Strang fest verbacken waren. Es fanden sich anatomische Veränderungen in der Arteria tibialis posterior und ihren Aesten, sowie in den Venen. Der Prozeß bestand vor allem in einer Wucherung der Intima der Arterien und Venen. Es war so zu einer Einengung des Lumens und schließlich auch zu einer Obliteration durch eine zellreiche Fasermasse gekommen. In der äußeren Schicht der Intima waren neue elastische Lamellen gebildet, die sich v. Winiwarter aus Zellen hervorgegangen denkt. In der Obliterationsmasse fanden sich mit Endothel ausgekleidete Hohlräume, die durch Wirkung des Blutstroms mechanisch entstanden gedeutet werden. Die Hohlräume zeigten außer der Endothelauskleidung noch Umgebung von Muskelfasern und elastischen Lamellen; v. Winiwarter läßt sie aus umgewandelten Endothelien entstanden sein. Die Intimawucherung soll nach v. Winiwarter von den Intimazellen, besonders den Endothelzellen ausgehen; die Tendenz der Intima zur Wucherung sei so groß, daß auch die neugebildeten Räume wieder verschlossen werden können. Auch Thrombosen fand v. Winiwarter. Durch Erschwerung des Blutabflusses kann nach v. Winiwarter eine Muskularishypertrophie zustande kommen. Durch Degeneration der elastischen Lamellen käme es zu Kontinuitätstrennungen, und das wuchernde Intimagewebe könne durch die entstandenen Lücken in die Media eindringen; daher soll nach v. Winiwarter die in dieser in den späteren Stadien zu findende Rundzelleninfiltration rühren. Media und Adventitia spielen nach v. Winiwarters Auffassung nur eine untergeordnete Rolle in dem Prozeß und erscheinen nur in den Endstadien verändert. Frischere Veränderungen fanden sich in den kleinen die Arteria tibialis begleitenden Arterien, ältere in der Arteria tibialis posterior. Die Venen waren besonders in der Gegend der Klappen verändert. Die Veränderungen waren aber nicht so hochgradig wie die der Arterien. v. Winiwarter schlägt die Bezeichnung „Arteriitis obliterans“ vor, die Fried-

länder für Wucherungsvorgänge in den kleinen und kleinsten Arterien in chronisch-entzündlich veränderten Gebieten gewählt hat. v. Winiwarter trennte die Erkrankung aber von der Friedländer'schen Arteriitis obliterans ab, weil sie primär und auch an den großen Gefäßstämmen auftrete. Von der syphilitischen Endarteriitis Heubners unterscheidet sie sich darin, daß bei der letzteren der Prozeß in der Adventitia beginnt und von hier ausgehend die inneren Gefäßwandschichten durchsetzt.

Billroth deutete zwei von ihm früher beobachtete Fälle nach v. Winiwarters Veröffentlichung im Sinne von diesem, ohne daß mikroskopische Untersuchungen vorlagen; nur bezeichnet er den Gefäßprozeß als Endarteriitis hyperplastica.

In scharfen Gegensatz zu v. Winiwarter stellte sich Zoege v. Manteuffel und sein Schüler Weiß. Er amputierte 6 Fälle von Spontangangrän, und Weiß untersuchte auf seine Veranlassung hin die Extremitäten. Dabei fand er ähnliche Bilder wie v. Winiwarter. Doch Weiß und sein Lehrer legten die Befunde anders aus, nämlich im Sinne der Organisation einer autochthonen Thrombose auf arteriosklerotischer Basis. Die von v. Winiwarter beschriebenen Veränderungen ließen ihrer Meinung nach die Deutung der bestehenden Veränderungen als durch Organisation von Thromben bedingt sehr wohl zu, und es läge keine Veranlassung für die Aufstellung einer neuen Krankheit vor.

Weiß beschreibt in den großen Arterien zwischen dem zellreichen und gefäßhaltigen Bindegewebe, das die Thromben ersetzt hatte, und der Membrana elastica interna einen in seiner Breite variierenden, cirkulären Streifen derben, sklerotischen Bindegewebes. Dieses Gewebe war zellarm, gefäßlos und enthielt kein Blutpigment. Es ging nach außen ununterbrochen in die übrige Gefäßwand über, erstreckte sich zwischen die Elastica interna und auch noch darüber hinaus in die Media. Degenerative Veränderungen hat Weiß in diesem sklerotischen Gewebe nicht gefunden. Die Verschlußmasse bestand in den proximaler gelegenen Abschnitten der großen Arterien aus Zügen von Spindelzellen mit dazwischen liegenden mit Endothel ausgekleideten Hohlräumen. In den distal gelegenen Abschnitten befand sich älteres Bindegewebe mit größeren Gefäßstämmen im Zentrum der verschlossenen Gefäße und mit regellos angeordnetem Blutpigment. Die kleineren Arterien zeigten ähnliche Verhältnisse wie die großen. Sie waren nicht in allen Fällen verschlossen und zeigten dann eine Verdickung der Intima, die durch eine zellreiche Gewebsmasse zwischen Endothel und Media bedingt war. In den größeren und kleineren Venen fanden sich Intimawucherungen und meistens wandständige Thrombosen. Vollkommener Verschluß der Venen war seltener zu beobachten. Ueberhaupt waren die Veränderungen der Venen geringgradiger als die der Arterien. Das oben geschilderte sklerotische Ge-

webe, das konzentrisch geschichtet war, wird von Weiß als Zeichen einer sklerotischen Wandverdickung angesehen. Die konzentrische Schichtung wird als durch den Druck der Blutsäule bedingt erklärt, das im Zentrum gelegene Verschlußgewebe wird als Thrombusorganisation angesehen. „Die sekundäre jüngere Wucherung der Intima kann regellos nach allen Richtungen hin erfolgen, weil eben kein Gegendruck die Zellen zu bestimmter Lagerung zwingt." Weiß hat die Bindegewebsmassen in einen in Organisation befindlichen Thrombus übergehen sehen. In den Fällen, in denen es noch nicht zu einem vollständigen Verschluß des Lumens gekommen sei, könne man sich die Intimawucherung im Sinne Thoma's als kompensatorische Endarteriitis vorstellen.

Die Grundlage des ganzen Prozesses sehen v. Manteuffel und Weiß in einer Arteriosklerose der unteren Extremitätenarterien. Diese seien durch verschiedene Umstände wie Entfernung vom Herzen, vertikale Lage des Gefäßsystems in aufrechter Haltung und lokal einsetzende Beeinträchtigungen ausgezeichnet. Sehr häufig fände sich schon vom 25. Lebensjahre ab, wie Thoma gezeigt habe, eine fast physiologische Intimaverdickung in der Femoralis und ihren Aesten. Das Fehlen regressiver Veränderungen spräche nicht gegen die Annahme einer Sklerose. Denn sie seien erst die sekundäre Folge weiterer Schädlichkeiten und gehörten zum Begriff der Arteriosklerose im Sinne Thoma's nicht unbedingt dazu und seien bei der juvenilen oder präsenilen Arteriosklerose nicht zu erwarten.

v. Manteuffel sagt über den Hergang der Obturation folgendes:

„Die Gefäßsklerose besteht bei den einschlägigen Individuen schon lange. Sie wird gesteigert durch eine der (schon oben genannten) Schädlichkeiten thermischer, chemischer oder vasomotorischer Natur. Die jetzt eintretende Schädigung der Intima kann an sich nicht zum Verschluß der Gefäße führen, da der Blutdruck dem entgegen arbeitet. Dagegen lösen sich einzelne Zellen der Intima ab, es entstehen Rauhigkeiten in der Wand. An diesen Stellen haften Conglutinationsthromben, wohl auch gelegentlich, aber viel seltener gemischte und rote Thromben; sie werden alsbald organisiert durch Wucherung der Intimazellen. Primäre Wucherungen können vielleicht vorkommen, sind aber nicht bewiesen, da andere Deutungen der einschlägigen Bilder möglich sind. Zudem sind diese Bildungen so selten, daß man ihnen eine wesentliche Bedeutung beim Gefäßverschluß nicht zumessen kann. Dagegen kann diese Rolle, die langsame Verengerung des Gefäßes, der oben erwähnten weißen Thrombose mit nachfolgender Organisation wohl zugesprochen werden. Den letzten Verschluß bildet häufig ein roter Thrombus, den ich oberhalb der Verschlußstelle regelmäßig gefunden habe. Obgleich das Vorhandensein des Pigments nach einstimmigem Urteil

sämtlicher Autoren kein Beweis für rote Thrombose ist, kann ich nicht umhin, dem reichlichen Vorkommen derselben eine gewisse Bedeutung zuzusprechen. Immer und stets läßt sich die Pigmentanhäufung nicht auf geplatzte Kapillaren, Stauung zurückführen. Namentlich, wo wir sie wie nicht selten sehr gleichmäßig und zentral über lange Strecken des Gefäßes verteilt finden, glaube ich sie doch wohl als Reste roter Thromben auffassen zu dürfen."

Weiter konnte v. Manteuffel in dem Amputationsmaterial seiner 6 Fälle immer die Poplitea bezw. die Femoralis untersuchen, und er fand in diesen Gefäßen immer Veränderungen, die der Thoma'schen Auffassung nach als arteriosklerotische anzusehen waren. Ohne die allgemeine Erkrankung des Gefäßgebietes sei auch das Eintreten der Gangrän garnicht zu erklären, denn wenn die Kollateralen nicht auch krank wären, müßte die Ernährung der Peripherie genügend sein.

In einer späteren Arbeit meint der Autor, daß der Gefäßverschluß häufig an der Teilungsstelle der Poplitea beginnt und sich von da aus zentral und peripher ausbreitet, zentral durch Bildung und Organisation weißer Thromben und vor allem durch Organisation roter Thromben, peripher durch Organisation wandständiger Conglutinationsthromben.

Für die evtl. auftretende Gangrän schlägt Manteuffel die Bezeichnung „Angiosklerotische Gangrän" vor. Da sie bei relativ jungen Leuten vorkomme, könne man von einem präsenilen Auftreten des Prozesses sprechen.

Auch Bunge rechnet auf Grund seiner eingehenden Untersuchungen von je 5 Fällen spontaner, seniler und diabetischer Gangrän den Krankheitsprozeß in das Gebiet der Arteriosklerose. In den Fällen, in denen er größere Gefäße untersuchen konnte, stellte er Verdickungen der Intima mit reger Neubildung elastischen Gewebes fest. In früheren Stadien fand er zellreichere Bindegewebsmassen, in älteren kernarme, hyaline, sklerotische Züge. Diese Wucherungen neigten zu regressiver Metamorphose. In den kleineren und kleinsten Arterien war die Beteiligung des elastischen Gewebes oft geringer, was wohl mit der normalen Struktur zusammenhängt. Regressive Veränderungen in den sklerotischen Intimawucherungen der größeren Arterien waren ein ziemlich regelmäßiger Befund. Bei jüngeren Leuten waren die Verkalkungen nur gering ausgeprägt oder fehlten auch ganz. Der Verschluß der Gefäße kommt nach Bunge auf zweierlei Weise zustande. 1. Durch enorme Entwicklung der sklerotischen Verdickungen der Intima, die man am Gefäßsystem von jungen Leuten, das makroskopisch keine Zeichen von Sklerose oder Atherom aufweist, finden könne. 2. Könne der Verschluß aber auch durch Organisation eines Thrombus verursacht sein. Neben der zellarmen, sklerotischen Verschlußmasse wurde eine zellreiche Masse gefunden, die in regellosen Zügen angeordnet war, Gefäße verschiedenen Kalibers aufwies und stellenweise Blutpigment

enthielt. Elastische Fasern waren nicht zahlreich; sie waren im Allgemeinen unregelmäßig angeordnet, lagen nur um die Gefäßlumina herum konzentrisch. Es waren keine regressiven Veränderungen zu sehen.

Bunge faßt die Pathogenese des Prozesses folgendermaßen auf: „Auf dem Boden der Sklerose der Arterien kommt es entweder durch diffuse oder häufiger durch zirkumskript auftretende, sklerotische Verdickungen zu meist multiplen, in den seltensten Fällen zu solitären Stenosierungen des Gefäßlumens, entweder in einem oder in mehreren der Hauptgefäße der Extremität. Diese Stenosierungen können so hochgradig sein, daß sie einem Verschluß des Lumens gleichzustellen sind. Diese hochgradigen Stenosierungen bilden eine Gefahr für das Leben der Extremität, einmal dadurch, daß sie sich meist an der Abgangsstelle von Seitengefäßen entwickeln und so der Entwicklung des Kollateralkreislaufs entgegenarbeiten; andererseits dadurch, daß es hinter diesen Stenosierungen auf Grund der durch dieselben gesetzten Zirkulationsstörungen zu Thrombosen kommt, die den Verschluß komplett machen und die noch bestehenden Kollateralen verschließen können.

Einen spezifischen Prozeß im Sinne von v. Winiwarter, charakterisiert durch eine eigenartige, primäre, zellreiche Wucherung der Gefäßintima habe ich nirgends finden können. Ich muß mit Zoege v. Manteuffel annehmen, daß bei den Vertretern dieser Ansicht Verwechslung mit der Organisation von Thromben bezw. mit deren Endprodukten vorliegt. Im Gegensatz zu Zoege v. Manteuffel habe ich die zu Obturation des Gefäßlumens an den größeren Gefäßen führenden Thrombosen niemals auf dem Boden so geringfügiger Gefäßwandveränderungen entstehen sehen, wie dies Zoege v. Manteuffel beschreibt. Stets fand ich als Veranlassung für die Thrombenbildung schwerste durch sklerotische Intimawucherungen bedingte Verengerungen oder völligen Verschluß des Gefäßlumens.

Nur in den peripher von den solitären oder den multiplen, primären Gefäßverschlüssen gelegenen Partien sah ich derartige wandständige Thromben ohne vorherige Stenosierung des Lumens. Mit Zoege v. Manteuffel muß ich die Fälle von Gefäßverschluß bei jugendlichen Individuen (präsenile oder juvenile Gangrän) in das Gebiet der frühzeitigen Sklerose verweisen."

Weiter beschreibt Borchard 6 Fälle von Spontangangrän und gibt eine genaue histologische Beschreibung der Gefäße. Er kommt zu dem Schluß, daß es sich um einen primär auftretenden eigenartigen Wucherungsprozeß der Intima, also um eine Endarteriitis handelt. Er schließt sich also v. Winiwarter an und spricht von primärer Endarteriitis obliterans oder produktiva, um den Prozeß von der sekundären Arteriitis obliterans Friedländers zu trennen. Er lehnt die Anschauung von Weiß, daß es sich um eine zur Arteriosklerose gehörige Er-

krankung handelt, ab. Er betont das Vorherrschen der Bildung eines zellreichen Bindegewebes von der Intima aus und betrachtet es als Produkt einer chronisch entzündlichen Neubildung aus jungen Elementen. Er fand in einzelnen Präparaten nur mikroskopisch und nie über größere Strecken nachzuweisende Kalkablagerungen an der Grenze von Intima und Media oder in der Media, und nicht in der Intima. Daß die Obturation durch Thrombusorganisation entsteht, hält er für unwahrscheinlich. Die Anwesenheit von Blutpigment spräche nicht unbedingt für Thrombose, sie könne so erklärt werden, daß die neugebildeten Gefäße im Inneren in vielen Fällen nicht standhalten, und es dadurch zu Blutungen in die Umgebung kommt. Das Blutpigment könne ferner von der Organisation kleiner in den Nischen haftender Thromben herstammen. Der Thrombose und den Venenveränderungen gesteht Borchard geringere Bedeutung in dem Krankheitsgeschehen zu. Das Wesentliche ist die Verdickung der Intima der Arterien, die in einer Wucherung der Endothelien und der Bildung einer homogenen, derben, zellarmen Schicht zwischen Elastica und Endothel, in einzelnen Fällen auch jenseits derselben besteht.

Sternberg beobachtete einen Fall von Spontangangrän bei einem 31jährigen Mann, der seit 12 Jahren Erscheinungen hatte. Bei der histologischen Untersuchung fiel am meisten die enorme Hyperplasie der Muscularis an allen Arterien auf; Verdickung der Intima fand sich vorzugsweise an den größeren Gefäßen, ebenso Thrombosen. Die Venen zeigten besonders Verdickungen der Intima. Er glaubt, daß es sich hier um primäre Muscularishypertrophie mit sekundärer Intimawucherung handelt.

In einer späteren Veröffentlichung berichtete derselbe Autor über 6 weitere Fälle bei meist jugendlichen Personen, in denen die histologische Untersuchung eine Endarteriitis und Endophlebitis obliterans ergab. Am meisten traten bei den Befunden die Intimaveränderungen hervor, die in einer Verdickung derselben bestanden. Die Media erschien meistens mächtig, besonders wenn das Gefäß stark kontrahiert war. Sie war meistens gefäßarm; hie und da fand sich stärkere Vaskularisation, sowie Anhäufung von Rundzellen, dann, wenn die Media kleine Kalkplättchen enthielt. Ihre innere Schicht war manchmal hyalin degeneriert. Die Gefäße waren zum Teil verschlossen durch ein vaskularisiertes Gewebe. Zum Teil stellten die Lumina vielleicht auch Restlumina des ursprünglichen Gefäßes dar. Dieselben Gefäße waren an anderen Stellen durch Intimaverdickung und Hypertrophie der Media nur eingeengt. Der Autor spricht sich gegen die Annahme einer organisierten Thrombose aus. Elastica, Media und Adventitia zeigten nicht die Veränderungen wie bei einer Thrombusorganisation, wenn die Media auch stellenweise größeren Kernreichtum, stärkere Vaskularisation und auch Kalkeinlagerungen aufwies, so träten doch die Intimaveränderungen viel

mehr hervor, und die Mediaveränderungen wären wahrscheinlich sekundär. Ein organisierter Thrombus sei nicht so gleichmäßig gebaut und enthielte auch keine schleimartige Grundsubstanz wie die Obturationsmasse seiner Fälle. Sternberg konnte nie den Beginn einer Organisation in seinen Fällen nachweisen. Die Intimaverdickungen hatten denselben Aufbau wie die Verschlußmasse. Der Autor kommt zu dem Schluß, daß es sich in seinen Fällen um einen Proliferationsprozeß der Intima handelt mit Bindegewebsneubildung in letzterer, die schließlich die Obliteration herbeiführt. Das vorhandene Blutpigment sei kein Beweis für stattgehabte Thrombose. „Es ist jedoch die Möglichkeit nicht auszuschließen, daß auch bei Neubildung eines Gewebes durch Intimawucherung sich Blutpigment in den Gefäßen finden kann. Wenn man die reiche Vaskularisation dieses Gewebes durch größere und kleinere Gefäße und durch Kapillaren in Erwägung zieht, an denen, wie erwähnt, derselbe Prozeß wie an dem ursprünglichen Gefäßlumen abläuft, so ist es klar, daß dann (infolge des Verschlusses dieser kleinsten Gefäßchen und der hierdurch entstehenden Extravasate) in dem Gewebe genau so wie in einem organisierten Thrombus Blutpigment frei oder in Zellen angetroffen werden kann."

Endarteriitis obliterans und Arteriosklerose zeigten Unterschiede in ihrem histologischen Verhalten, wären also nicht identisch, doch oft wäre keine scharfe Trennung zwischen beiden möglich, oder es beständen Uebergänge. An arteriosklerotischen Gefäßen hat der Autor häufig starke Intimawucherungen gefunden, die an Endarteriitis obliterans denken ließen und in vielen Fällen von Spontangangrän geringe Mediaverkalkungen. Weiter stellt er fest, daß die Endarteriitis obliterans als Ursache von Spontangangrän auftritt „bei Leuten, die eine angeborene, vielleicht auch in hereditärer Veranlagung begründete Schwäche des Gefäßsystems haben, sei es, daß dieselbe in einer geringeren Widerstandsfähigkeit der Muscularis, in einem geringeren Tonus derselben, oder in einer mangelhaften Fähigkeit des betreffenden Individuums, seine Gefäßmuskulatur zu innervieren, zum Ausdruck kommt." Unter solchen Verhältnissen, die normalerweise keine oder geringe Veränderungen bedingen, könnte es bei derartigen Leuten zu wesentlichen Störungen in der Ernährung der Gefäßwand kommen. Eine besondere Bedeutung schreibt der Verfasser der funktionellen Inanspruchnahme zu. Er untersuchte normale Arterien und Venen der unteren Extremitäten jugendlicher Personen und fand, daß die Wanddicke der Arterien sehr schwankte, und daß es in der Intima schon physiologischerweise zu Bindegewebsneubildung kommen kann. Diese erklärt er als Folge der großen Arbeitsleistung der unteren Extremitäten und der vielfachen auf sie einwirkenden Schädlichkeiten, die eine dauernde Tonusänderung bedingen, die ihrerseits zu einer frühzeitigen Abnahme der Elastizität, zu Ernährungsstörungen und

dann zu Intimaverdickung führen. Bei angeborener Schwäche des Gefäßsystems soll die Intimaverdickung höhere Grade erreichen als normal, weil die hervorgerufenen Ernährungsstörungen größer sind. In den meisten Fällen soll der anormale Tonus zunächst durch Hypertrophie der Muscularis ausgeglichen werden, bis es dann schließlich doch zur Intimawucherung kommt. In anderen Fällen käme die Hypertrophie der Muscularis nicht erst zur Entwicklung, sondern gleich die Intimawucherung (vielleicht durch stärkere oder häufiger einwirkende Schädlichkeiten.)

Wilonski beobachtete einen Fall, bei dem besonders eine Neubildung von elastischen Fasern hervortrat. Er nahm als primären Vorgang eine Intimaverdickung durch diese Neubildung elastischer Elemente an. Sekundär käme dann Thrombose in dem verengerten Gefäßabschnitt hinzu. Er bezeichnete den Prozeß deshalb als Arteriitis elastica.

Haga berichtete über mehrere Fälle in Japan. Er fand in der gewucherten Intima, in der Media und im periadventitiellen Gewebe circumskripte Rundzellenherde, auch Riesenzellen. Er faßte sie als gummöse Veränderungen auf und schrieb der Lues in seinen Fällen eine ätiologische Bedeutung zu. Da er die Syphilis nur in 2 Fällen klinisch feststellen konnte, nimmt er für die übrigen das Vorliegen einer congenitalen Lues an. Intimawucherungen oder sekundäre Thrombosen könnten die Obliteration bedingen.

Zu einer ganz anderen Auffassung kommen Fränkel und Wwedensky: Auf Grund von gewissen Nervenkrankheiten, wie Tabes, progressiver Paralyse, Neuritis könnte es zu vorzeitiger Angiosklerose kommen, die als „neurotische Angiosklerose" zu bezeichnen wäre, wodurch degenerative Prozesse in den Nerven bedingt würden. Die Gefäßveränderungen ihrerseits bedingten dann schwere Gewebsschädigung oder sogar Gangrän.

Widenmann hält eine chronische Entzündung in der Umgebung der Gefäßscheiden für das Anfangsgeschehen, diese führe zu Gefäßverengerung, die dann ihrerseits eine Stase in den Kapillaren und Venen und dann eine Thrombose in letzteren bedingt. Thrombose der Arterien käme erst später hinzu.

Wulff fand in 2 Fällen jugendlicher Spontangangrän „weit ausgedehnte Thrombosen der großen Gefäße bei sehr geringer Endarteriitis". Die Nerven waren unverändert, die Venen teils frei, teils durch frische oder organisierte Thromben verlegt. Ihre Muscularis war in verschiedenen Graden verdickt (Hyperplasie oder bindegewebige Verdickung). Vorhandene Intimaverdickungen sieht der Autor als Folge des verminderten arteriellen Blutzuflusses an und mißt ihnen sekundäre Bedeutung bei. Die Veränderungen an den Arterien waren gleichmäßiger. Makroskopisch fiel ihre geringe Dicke auf. Die vorhandenen Verschlußmassen sieht der Verfasser als organisierte Thrombosen an. Den

Einwand, daß das Blutpigment von Blutungen herrühre, die in das frische Granulationsgewebe erfolgt seien, lehnt er ab, da er nie frische Hämorrhagien gefunden hat. Er hat nur geringfügige Intimawucherungen diffuser und cirkumskripter Art gesehen und keinen Uebergang zu völligem Verschluß des Lumens. Die Elastica war meist gut erhalten, nur an vereinzelten Stellen von Gefäßen durchbrochen. Die Muscularis erschien mächtig, was wohl teils auf Hyperplasie, teils auf abnormer Kontraktion beruhte. An den thrombosierten Gefäßen war die Muscularis bisweilen verdünnt, teils bindegewebig entartet. Hie und da fanden sich Zellinfiltrationen. Die Adventitia zeigte keinen pathologischen Befund. Die kleineren und kleinsten Gefäße waren teils unverändert, teils war die Intima oder Muscularis verdickt. Es fand sich keine Obturation.

Wulff lehnt sowohl v. Manteuffels Auffassung als auch die v. Winiwarters ab. Er schließt aus der Mächtigkeit der Muscularis auf „abnorme Kontraktionszustände vasomotorischer Natur, die dann sekundär oft erst nach längerem Bestehen durch Schädigung des Wandendothels zu den beschriebenen Gefäßveränderungen führen, vor allem zu der Thrombose, die dann ihrerseits die unmittelbare Ursache zur Gangrän gibt. Die abnorme Kontraktion läßt das ganze Gefäß und das Lumen abnorm eng erscheinen, der abnorm kontrahierte Muskel erscheint stärker und wird vielleicht wirklich hypertrophisch und erst in späteren Stadien, wenn die Thrombose eingetreten ist, entsteht eine Degeneration der Muskulatur und Erweiterung des Lumens."

v. Wartburg dagegen faßt den Prozeß als chronische Endarteriitis auf, die meist primär ist. Er trennt sie von der Arteriosklerose. Gangrän kann dann durch Verschluß durch die Intimawucherungen zustande kommen, wenn diese in den größeren Gefäßstämmen sehr hochgradig sind. Meist werde die Gangrän aber durch Hinzukommen der Thrombose veranlaßt sein; dabei soll die Thrombenbildung zunächst wandständig sein, an Rauhigkeiten der Intima beginnen, bis dann durch Wachsen des Thrombus der Verschluß eintritt. Zunächst aber spiele sich die Erkrankung vor allem oder vielleicht ausschließlich in der Intima ab und führe zu ihrer Verdickung. Die Veränderungen der anderen Gefäßwandschichten seien von geringerer Bedeutung und meist Folge der Organisation der Thromben.

Erb beschäftigte sich eingehend mit dem intermittierenden Hinken, der Claudication intermittente Charcot's, die dieser 1858 zum ersten Mal beim Menschen geschildert hat. Das intermittierende Hinken, das ein häufiges, wenn auch nicht konstantes Symptom der zur Rede stehenden Krankheit ist, wird weiter unten noch geschildert werden. Erb weist darauf hin, daß es ein häufiger Vorläufer der Gangrän ist, und da es so auf die drohende Gefahr hinweist, mehr beachtet werden solle. Als ana-

tomische Grundlage sieht er die Angiosklerose der unteren Extremitätenarterien an. Um diesen Zusammenhang mit organischen Gefäßerkrankungen zum Ausdruck zu bringen, schlägt er für den Symptomenkomplex des intermittierenden Hinkens die Bezeichnung: Claudicatio intermittens angiosklerotica oder Dysbasia intermittens angiosklerotica vor. Seine erste Veröffentlichung „Ueber das intermittierende Hinken und andere nervöse Störungen infolge von Gefäßerkrankungen" aus dem Jahre 1898 und spätere Mitteilungen haben auch andere Internisten und Neurologen zum Studium dieser Frage angeregt. Doch sie und Erb sahen naturgemäß meist frühere Stadien der Erkrankung und haben meist keine pathologisch-anatomischen Befunde.

Bing wirft die Frage auf, ob man die zu intermittierendem Hinken führenden Gefäßveränderungen der unteren Extremität in das Gebiet der Angiosklerose zählen kann. Er verweist auf die Untersuchungen Hallenbergers, der die Sklerose der Arteria radialis studiert hat und dabei fand, daß sie sich hauptsächlich in einer Intimaverdickung zeigt. Das Vorhandensein regressiver Veränderungen des elastischen Gewebes wäre dabei nicht notwendig. Die Intimaverdickungen waren bei Jugendlichen mehr hyperplastischer, bei älteren Individuen mehr bindegewebig-sklerotischer Natur. In der Intima ließ sich keine fettige Degeneration nachweisen, die Media zeigte nur spärliche regressive Metamorphosen und nur bei älteren Individuen. Da bei den zu intermittierendem Hinken führenden Gefäßveränderungen die hyperplastische Intimawucherung das Bild beherrschte, so könne man sie in das Gebiet der Angiosklerose rechnen, wenn sie hier auch eine Sonderstellung einnehme. Sie zeichne sich gegenüber der gewöhnlichen Arteriosklerose durch eine Neigung zu relativ frühzeitigem Auftreten aus.

1910 berichtet Erb dann über zwei Fälle einer akut einsetzenden lokalen Arterienerkrankung mit Ausgang in Arteriosklerose, die bisher noch nicht beschrieben sei. Es scheine sich um eine akute, nicht fieberhafte, lokale, evtl. rezidivierende Form der Arteriitis (obliterans?) zu handeln, die ihren Ausgang in Arteriosklerose nimmt und wahrscheinlich rheumatischen oder leicht infektiösen Ursprungs ist.

Die Anschauungen über das Krankkeitsgeschehen und die Art der Gefäßveränderungen, die zur präsenilen oder juvenilen Gangrän führen, gehen auch in den weiteren Veröffentlichungen auseinander.

Schümann veröffentlicht 1909 einen Fall von präseniler Gangrän infolge von Arteriitis obliterans. Letztere gehöre nicht zur Arteriosklerose, da man in der Regel bei relativ jugendlichen Individuen keine regressiven Veränderungen in der proliferierenden Intima und der weniger befallenen Media fände. Dabei faßt er die Arteriosklerose im Sinne Marchand's auf, der (s. o.) für die

Arteriosklerose das Vorhandensein regressiver Veränderungen verlangt.

Gerlach berichtet 1914 über juvenile Gangrän bei einem 19jährigen Mann. Er ist der Ansicht, daß der Gefäßprozeß wegen des Vorliegens der elastisch-hyperplastischen Verdickungen der Intima zur Angiosklerose zu rechnen sei. Die Bezeichnung: präsenile Gangrän sei jedoch nicht zutreffend, denn auch im Senium könne Gangrän auf Basis desselben pathologischen Bildes ohne atheromatöse Erscheinungen auftreten.

Todyo untersuchte in Japan mehrere Fälle von Spontangangrän. Die auffallendsten Veränderungen fanden sich in den Hauptgefäßen, die Veränderungen der Muskeläste und der subkutanen Gefäße waren nicht konstant, doch entsprachen sie denen der Hauptgefäße. Die wesentlichste Veränderung war die Verdickung der Arterienintima. Die Veränderungen der Media, die in Verdickung, Auflockerung, Verkalkung, Infiltration und Vaskularisation von der Adventitia her bestanden, waren in verschiedenen Kombinationen und in verschiedenem Grad ausgebildet, ebenso die Adventitiainfiltration. In den Venen fand sich in verschieden starker Ausbildung Intimaverdickung, zellige Infiltration der Media und Thromben, in den Nerven Endarteriitis der Vasa nervorum. Doch alle diese Veränderungen sind nach Ansicht des Verfassers von untergeordneter Bedeutung. Das Gefäßlumen war durch anscheinend ältere Verdickungen der Intima und organisierte Thromben bald mehr, bald weniger verengert. Die Gangrän soll durch eine letzte Thrombose, die die Restlumina und sonstige Aeste verlegt, herbeigeführt werden. Diese Thrombose könne die Folge der Intimaveränderung, der Mediaveränderung, der Periarteriitis oder einer mikroskopisch nicht nachweisbaren Veränderung sein. Was die Intimaverdickung anbelangt, so könne man die durch Organisation wiederholter wandständiger Thromben entstandene Verdickung nicht von einer primären ohne Anwesenheit einer Thrombose entstandenen unterscheiden.

Leo Buerger in New-York stellte den Begriff: „Thromboangiitis obliterans“ auf, mit dem er eine morphologisch besonders charakterisierte Form der Gefäßerkrankung jugendlicher Individuen, die zu Spontangangrän führt, bezeichnen wollte. Er hatte seit 1906 im israelitischen Mont-Sinai-Hospital hunderte von Fällen der zur Rede stehenden Erkrankung beobachtet und seine Untersuchungen und Ansichten schon in verschiedenen Mitteilungen im Jahre 1908, 1909 und 1910 und dann in seinem Buch "The cirkulatory disturbances of the extremities", das 1924 erschienen ist, niedergelegt. Er nimmt eine infektiös-toxische Genese des Leidens an. Wesentlich sei die Mitbeteiligung der Venen. Auch die oberflächlichen Venen fand der Autor in einem großen Teil seiner Fälle in Form einer Thrombophlebitis migrans beteiligt; das Leiden beginnt mit einem akuten Stadium. Dieses

besteht in einer Entzündung der Gefäßwand mit begleitender entzündlich bedingter Thrombose. Die Veränderung dieses Anfangsstadiums hat Buerger meist in den oberflächlichen Venen gefunden, während die Veränderungen in den tieferen Venen und Arterien meist schon einem späteren Stadium angehörten. Das akute Stadium zeigte sich in Ansammlung polynukleärer Zellen in allen Gefäßwandschichten und in der begleitenden entzündlich bedingten Thrombose. In der Peripherie des Thrombus treten miliare Herde auf, die miliaren Tuberkeln ähneln. Sie bestehen zunächst aus polynukleären Zellen und enthalten später eine oder mehrere Riesenzellen und werden schließlich, wenn das Leiden in ein chronisches Stadium übergeht, durch ein Granulationsgewebe ersetzt. Es werden Fibroblasten, kleine Kapillaren und Kapillarsprossen gefunden. Das zweite Stadium entspricht dem Stadium der Organisation. Der Thrombus wird organisiert und dadurch das Lumen durch eine Bindegewebsmasse obliteriert. Diese ist von Rundzellen durchsetzt und enthält Bindegewebszellen, Blutpigment und Gefäße, die bald längs gestellt werden und von Rundzellen, Fibroblasten und etwas Blutpigment umgeben sind. Die Media ist reich vascularisiert und um ihre Gefäße, die mit denen im organisierten Thrombus zusammenhängen, können sich lymphoide Infiltrationen finden. Dann verschwinden die Zellen in der Obturationsmasse, die fibröse Interzellularsubstanz nimmt zu; statt der zahlreichen Gefäßchen findet man eines oder mehrere größere, bisweilen auch mehrere erweiterte Räume, sodaß ein gefenstertes Aussehen entsteht. Die Intima zeigt eine diffuse Verdickung, und es kann dann der Eindruck erweckt werden, als ob es sich um eine primäre Intimawucherung handle. Das ist das endgültige Organisationsstadium. Die Kapillaren der Media sind vermindert, und sie enthält keine fremden Zellen mehr. In der Adventitia hat sich ein fibröses Gewebe entwickelt, ebenso in dem perivaskulären Bindegewebe, das Arterien, Venen und Nerven zu einem Bündel zusammenfaßt. Die thrombotischen Veränderungen können auch die kanalisierenden Gefäße betreffen. Das Wesen des Prozesses liegt also in der Bildung roter Thromben in Arterien und Venen, letztere sind manchmal mehr betroffen als die Arterien, und in der Organisation und Rekanalisation der Thromben. Die Bilder, die man in fortgeschrittenen Stadien sieht, sind das Resultat dieser Organisation und Rekanalisation und nicht das einer Endarteriitis. Bestehende Intimaverdickungen sind die Folgen der Organisation. Die Thrombosen der oberflächlichen Venen und der tiefen Venen und Arterien fanden sich auch in Fällen, wo keine Gangrän bestanden hatte, bei denen wegen der Schmerzen amputiert worden war, seien also unabhängig von Gangrän oder Entzündung und primären Ursprungs. Die Ausdehnung der Obliteration ist bald größer bald kleiner. Man findet die verschiedenen Stadien hintereinander in demselben Gefäß wie auch in verschiedenen Gefäßen.

Die älteren Stadien finden sich weiter distal, die jüngeren mehr proximal. Der Prozeß beginnt wahrscheinlich in Aesten mittleren Kalibers und breitet sich ascendierend aus; die kleinsten Gefäße und Kapillaren bleiben frei. Das ältere Verschlußgewebe ist makroskopisch durch gelblichgraue Farbe und derbere Konsistenz ausgezeichnet, das jüngere ist bräunlich und weicher, während die frische Thrombose von roter Farbe ist.

Buerger trennt die Thromboangiitis obliterans von der Arteriosklerose. Wo sich arteriosklerotische Veränderungen fanden, wird es als zufälliges Zusammentreffen erklärt. Ein zu Erkrankung neigendes Gefäßsystem könne zu gleicher Zeit von thrombotischen und degenerativen Veränderungen befallen werden. Die durch Thrombusorganisation entstandenen Obturationsmassen unterschieden sich von arteriosklerotischen Verdickungen durch die Menge und Anordnung des elastischen Gewebes. Letztere seien ausgezeichnet durch ihren Reichtum an elastischen Fasern und deren meist zur Membrana elastica interna parallele Anordnung, während das Obturationsgewebe der sogenannten Endartertiitis obliterans nur wenige und um die kanalisierenden Gefäße angeordnete Fasern enthielte.

Indem der Autor den vorliegenden Prozeß von der Arteriosklerose trennt und das Primäre in der entzündlichen Infiltration der Gefäßwand und der Thrombose sieht, wählt Buerger für die Erkrankung die Bezeichnung „Thromboangiitis obliterans". Dabei ist er der Meinung, daß es sich ätiologisch um eine Infektion noch unbekannter Natur handelt. Buerger hat auch behauptet, daß die Thromboangiitis obliterans übertragbar sei.

Die Buerger'schen Untersuchungen haben neues Interesse für die Erkrankung erweckt und zu eingehenden Untersuchungen weiterer Fälle Veranlassung gegeben. In der Folgezeit finden sich zahlreiche Veröffentlichungen unter dem Titel: Thromboangiitis obliterans und Burger'sche Krankheit. Einige Autoren versuchten diese von Buerger beschriebenen Fälle von den schon früher beschriebenen abzutrennen und die Thromboangiitis obliterans als ein Krankheitsbild eigner Art aufzustellen, während andere die Berechtigung dieses Vorgehens anzweifeln. Eine Einigung dieser Frage ist bis heute noch nicht erzielt. Ich will im Folgenden noch kurz die Meinungen der neueren Autoren über die Art und die Pathogenese der Erkrankung darlegen.

Goecke berichtet über 4 Fälle von Endarteriitis obliterans, worunter sich auch ein Sektionsfall befand. Er kommt zu dem Ergebnis, daß die primäre Endarteriitis obliterans eine Erkrankung sui generis ist, die nichts mit Arteriosklerose oder Thrombusorganisation zu tun hat und zunächst an den mittleren Arterien auftritt. Die Veranlassung zur Intimawucherung sieht er in funktionellen Kreislaufstörungen in den Vasa vasorum der mittleren und großen Extremitätenarterien. Spasmen und nachfolgende Erweiterung der Vasa vasorum bewirken eine Veränderung der

Ernährungsquellen und des Ernährungszustandes der Intima. Es findet eine vermehrte Flüssigkeitsdurchtränkung der Gefäßwand statt, die die eigentliche Veranlassung zu dem vermehrten Intimawachstum in Form frischer, zellreicher Wucherungen ist. Die Gangrän soll zustande kommen, wenn durch die dauernden Krämpfe und Erweiterungen bei gleichzeitiger Stromverlangsamung im Kapillargebiet eine Verödung auftritt und durch ein kleines Trauma oder eine endogene Schädigung, z. B. eine Infektion, eine vollkommene Stase eintritt.

Auch Grasmann hält die Endarteriitis obliterans für eine Erkrankung eigener Art, die mit Arteriosklerose nicht zu identifizieren sei. Der letzte Anstoß zur Gangrän soll durch Gefäßkrämpfe gegeben werden.

Oppel führt die organischen Gefäßveränderungen des arteriellen Systems auf dauernde Gefäßspasmen zurück. Durch Obliteration der Gefäßlichtungen soll es dann zu funktionellen Störungen und zu Gangrän kommen. Die Spasmen werden auf erhöhte Mengen vasokonstriktorischer Substanzen im Blut, die die Folge einer Nebennierenhyperfunktion sein sollen, zurückgeführt. In Rußland wird die Krankheit deshalb auch als „Arteriosis suprarenalis“ und „Gangräna arteriitica suprarenalis“ bezeichnet.

Meschede sieht eine abnorme Reizbereitschaft der Gefäße als die eigentliche Ursache an. Sie führe zunächst zu funktionellen Zirkulationsstörungen in der Peripherie und bei weiterer Einwirkung der schädigenden Ursachen soll es dann zu Endarteriitis und gänzlicher Absperrung der Zirkulation und Gangrän kleinerer Bezirke kommen. Diese Gangrän könne von der arteriosklerotischen anatomisch und klinisch getrennt werden.

Eine ganz andere Ansicht über die Pathogenese der Erkrankung hat Krampf geäußert. Er hält die Endarteriitis und Endophlebitis obliterans nicht für ein Krankheitsbild eigener Art. Er fand die gleichen Bilder, die v. Winiwarter beschrieben hat, bei der Untersuchung einer traumatisch bedingten arteriellen Thrombose und hält die v. Winiwarter'sche Endarteriitis obliterans wie v. Manteuffel und sein Schüler Weiß für eine organisierte arterielle Thrombose. Er stimmt aber mit letzterem nicht darin überein, daß sich diese Thrombose auf dem Boden einer juvenilen Arteriosklerose entwickelt. Verfettungen, größere Kalkablagerungen und hyaline Entartung fanden sich nicht. Dieselben Veränderungen wie sie v. Manteuffel beschrieben und als sklerotisch gedeutet hat, hat Krampf bei thrombosierten arteriellen Gefäßen gefunden, und er macht die funktionelle Umgestaltung der Kreislaufverhältnisse durch die arterielle Thrombose für ihre Entstehung verantwortlich. Er hält sie also für sekundäre Erscheinungen und nicht für sklerotische, wenn sie diesen auch sehr ähnlich sähen. Für die Entstehung der Throm-

bose zieht er vor allem endogene Faktoren in Betracht. Exogene hätten geringere Bedeutung.

Stahnke erklärt einen von ihm beobachteten Fall von Endarteriitis obliterans der Extremitätenarterien, bei dem bei der Sektion eine Thrombose der Aorta festgestellt wurde, im Sinne Krampfs, indem er hier die Thrombose als das Primäre annimmt und die Endarteriitis obliterans als das Sekundäre.

Schum fand in 4 Fällen spontaner juveniler Gangrän in den Arterien Veränderungen, die denen der Endarteriitis obliterans entsprachen. Da auch Media und Adventitia sowie die Venen beteiligt sind, hält er eine Bezeichnung wie „Panangiitis thrombotica" oder eine ähnliche für angebrachter. Der Autor betont den vorwiegend entzündlichen Charakter der Gefäßveränderungen bei juveniler Gangrän wie ihn auch Buerger geschildert hat. Bei der eigentlichen Arteriosklerose und der Mediaverkalkung fände man auch geringfügige kleinzellige Infiltrate, die hier jedoch nur sekundär wären und der Charakter des einfachen Abnützungsvorganges überwiege. Er nimmt an, daß die ersten kleinen mikroskopischen Herde in der Gefäßmuskulatur den Anlaß zu Spasmen von längerer oder kürzerer Dauer gäben, und daß diese Spasmen den Schmerzattaquen entsprächen. Dieselbe Ursache, die die Bildung der Mediaherde bewirke, veranlasse auch die Intimawucherung. Gangrän trete ein, wenn eine Thrombose hinzukomme. In Spätstadien sähe man Bilder, die den Gefäßveränderungen bei diabetischer Gangrän entsprächen. Er ist der Meinung, daß es sich um eine entzündliche Affektion des Gefäßapparates handelt, die durch chronisch-toxische, vielleicht auch infektiöse Schädigung hervorgerufen wird.

Aßmann beobachtete 5 Fälle von jugendlicher Spontangangrän; bei 2 Fällen fand die pathologisch-anatomische Untersuchung statt. Bei dem einen wurden anscheinend frischere Veränderungen gefunden, die einen entzündlichen Charakter hatten und den von Buerger geschilderten Bildern entsprachen. Für Arteriosklerose fand sich in den beiden Fällen kein Anhaltspunkt. Aßmann ist der Ansicht, daß die Erkrankung von der Arteriosklerose zu trennen ist, und daß die Sonderstellung der Thromboangiitis obliterans Buerger gegenüber der Endarteriitis obliterans der deutschen Literatur wahrscheinlich nicht berechtigt ist. Das Zustandekommen der Erkrankung sei durch verschiedene Faktoren und deren Zusammenwirken zu erklären und eine Infektion von noch nicht geklärter Art und Weise für manche Fälle in Erwägung zu ziehen.

B. C. Gruber berichtet über seine Untersuchungen von notorischer Kältegangrän. Er fand dabei annähernd dieselben Bilder wie Buerger. Das Verhalten der Arterien und Venen stimmte überein mit dem bei obliterierender Endarteriitis. Er lehnt die Anschauung von v. Manteuffel ab. Die proliferierende oder obliterierende Angiitis v. Winiwarters und der anderen

Autoren entspräche wohl einem späteren Stadium und die Anfangserscheinungen einer bis zu einem gewissen Grad eitrigen Angiitis. Die von Buerger als frühste Veränderung geschilderten Leukocytenansammlungen in allen Gefäßwandschichten und die begleitende entzündlich bedingte Thrombose stellten vielleicht nicht das Anfangsgeschehen dar. Da es sich meist um Gangrän- und Amputationsfälle handle, könnten sie der Ausdruck einer septischen, also entzündlichen Gefäßerkrankung sein, die zu Thrombose und deren Organisation und Rekanalisation führe. Die wirklich ersten morphologischen Gefäßveränderungen habe man bisher nicht feststellen können, wenn es überhaupt einheitliche gäbe. Es bestände die Möglichkeit, daß die Buerger'sche Thromboangiitis Endbilder eines verschiedenartigen Anfangsgeschehens darstellte.

Letztere Ansicht vertritt auch Dürck. Er hat sich eingehend mit der sogenannten Thromboangiitis obliterans beschäftigt. Die wesentlichen Resultate seiner Untersuchungen sind kurz folgende: Dürck hat verschiedene Krankheitsphasen nebeneinander gesehen und sagt, daß keine der Krankheitsbezeichnungen dem vielgestaltigen Bild gerecht werde. Das Leiden beginne wohl immer peripher und breite sich ascendierend aus. Es befällt sowohl Arterien als Venen. Durch den verschiedenen anatomischen Bau erklärten sich die wechselnden Bilder. Der Prozeß zeigt sich in 2 Hauptformen. Bei der einen ist das Lumen durch ein Polster aus neugebildeten Zellen zwischen Elastica und Endothel verengt. Es handelt sich um eine fibroblastische Wucherung der subendothelialen Bindegewebsschicht. Die äußeren Schichten zeigten im Anfang höchstens Veränderungen in Form von radiär angeordneten vereinzelten Leukocyten in der Media. Dieser Prozeß könne als Endangoitis obliterans bezeichnet werden. Die Fibroblasten der Intimawucherungen bilden unter Schwund ihres Protoplasmas kollagene Fasern, und es entsteht so ein bindegewebiger Pfropf oder eine schalenförmige Wandverdickung. Durch Schrumpfungsvorgänge in diesem Bindegewebe kommt es zu Rekanalisation, indem endothelausgekleidete Hohlräume entstehen. Derselbe Prozeß kann sich in den Venen abspielen, doch ist hier die lockerer gebaute Elastica interna mehr beteiligt. Die zweite Form des Prozesses ist durch den entzündlichen Charakter der äußeren Gefäßwandschichten ausgezeichnet. Im scheinbar akuten Stadium findet sich von außen nach innen fortschreitende Infiltration, Mobilisation histioider Zellen und eine Durchwachsung der Wandungen mit von den Vasa vasorum ausgehenden Gefäßneubildungen. Die ursprüngliche Gefäßstruktur kann dabei notleiden. Bisweilen sieht man das Bild akuter Arteriitis und Phlebitis, wie man es in Entzündungsgebieten findet. Mit dem Abklingen der leukocytären Infiltrationen wächst ein gefäßhaltiges Bindegewebe in das Lumen ein, und das Lumen wird durch das jugendliche von haematogenen Zellen durchsetzte Gewebe erfüllt.

Dieses Gewebe kann sich fibrös umwandeln und dadurch zum Verlust des Lumens führen. Die Anwesenheit von Blutpigmentschollen im Verschlußgewebe könne durch Blutungen aus den eingedrungenen Gefäßen erklärt werden. Die Media zeigt öfters Vermehrungen der elastischen Fasern. Die Elastica interna ist teils unverändert, teils von dem jugendlichen Sproßgewebe durchbrochen. Später zeigt sie verschiedenartige Veränderungen. Sie kann breiter werden, oder sie ist in 2 Lamellen gespalten, von denen die innere durch Aufsplitterung ein spongiöses Aussehen erhält. Diese Aufsplitterung ist besonders bei den Venen oft sehr ausgeprägt.

Durch beide Formen der Veränderung entwickelt sich dasselbe Endbild. Charakteristisch sei die Bildung eines in ring- oder knotenförmigen Lagen auftretenden Granulationsgewebes, das durch die epitheloiden Zellen und die Riesenzellen an infektiöse Granulome erinnere. Da sich ähnliche Bilder auch bei anderen akuten Gefäßwandentzündungen finden, z. B. bei septischer Peri-, Meso- oder Endophlebitis und bei Frostgangrän, kommt Dürck zu dem Schluß, daß das Krankheitsbild offenbar durch verschiedenartige Entzündungsreize ausgelöst sein kann, die vielleicht sowohl von außen als von innen angreifen können. Er denkt daran, daß schleichend verlaufende Formen der Endocarditis lenta dabei eine Rolle spielen können. Was die Thrombose anbelangt, so hält er sie für etwas durchaus Accidentelles und Nebensächliches. Sie könne sich in allen Stadien der Erkrankung entwickeln durch Alteration der Gefäßwand und Kaliberverengerung, habe aber nichts mit dem Wesen der Erkrankung zu tun.

Weiter beobachtete Huguenin 2 Fälle von Thromboangiitis obliterans. Bei dem einen entwickelte sich das Krankheitsbild sehr rasch. Die histologische Untersuchung der Gefäße ergab entzündliche Veränderungen. Als ätiologischer Faktor ließ sich höchstens eine Infektionskrankheit verantwortlich machen, die der Patient einige Monate vorher durchgemacht hatte und die als Scarlatina diagnostiziert worden war. Im zweiten Fall, bei dem der Prozeß nacheinander beide Beine und einen Arm befallen hatte, ließen sich als ätiologische Momente eine Erfrierung der Füße bezw. eine Medianusverletzung heranziehen, die beide mehrere Jahre zurücklagen. Huguenin glaubt, daß es sich in beiden Fällen um einen entzündlichen Prozeß handelt. Er sondert die Thromboangiitis obliterans von den Arteriitiden ab, die in Verbindung mit allgemeinen Krankheiten ständen, wie Arteriosklerose, Diabetes, Syphilis. Manches spräche für eine Infektion, die sich plötzlich über das Gefäßsystem ausbreiten könne mit Hilfe von sehr verschiedenen noch nicht bewiesenen Prädispositionen wie z. B. trophische Störungen nach Erfrierung oder Nervenschädigung.

In der Diskussion zu diesem Vortrag spricht Cailliau die Meinung aus, daß die Buerger'sche Krankheit von 2 Faktoren

abhängt, einem infektiösen, der sich in der entzündlichen Arteriitis ausdrückt und einem im Blut gelegenen, der sich in der Thrombose äußert. Die Thromboangiitis obliterans müsse als selbständiges Krankheitsbild betrachtet werden.

Nechat Omer kommt auf Grund seiner Untersuchungen von 10 Fällen juveniler Arteriitis obliterans zu dem Schluß, daß diese ein Krankheitsbild eigener Art sei; ihre lange Entwicklung sei unterbrochen von scheinbaren Remissionen und wiederholten akuten Schüben. Die Obliteration könne sowohl durch Thrombose als auch durch Endarteriitis proliferativa zustande kommen. Beide konnte er in derselben Arterie mittleren Kalibers beobachten. Er hat auch die von Buerger beschriebenen entzündlichen Stadien, in denen man miliare Herde mit Riesenzellen findet, gesehen. Die verschiedenen Auffassungen der Autoren kämen wohl daher, daß sie immer ein bestimmtes histopathologisches Bild gesehen hätten. Er hält es für wahrscheinlich, daß die Krankheit durch eine Infektion unbekannter Natur entsteht. Die verschiedenen anatomischen Veränderungen wie Thrombose, entzündliche Stadien und proliferierende Endarteriitis könne man erklären durch Variationen in der Virulenz des ursächlichen Agens, durch verschiedene Phasen der Krankheit und durch die verschiedenartige Reaktion der einzelnen Gefäßwandgebiete.

Leibovici unterscheidet 2 Gruppen juveniler Arteriitis: Eine, die der Buerger'schen Krankheit entspricht und durch entzündliche Veränderungen ausgezeichnet ist und eine andere, die als präsenile Arteriosklerose zu bezeichnen sei, die auch dem klinischen Bild der Thromboangiitis entspricht und anatomisch Veränderung der elastischen Membran oder Sklerose der Media zeigt.

Sebert, der einen Fall von Endarteriitis obliterans bei einem Jugendlichen mitteilt, hält es für möglich, daß der Prozeß zur Arteriosklerose zu rechnen sei, wenn sich auch klinisch kein Anhaltspunkt dafür finden ließe. Er denkt dabei an die oben schon zitierten Untersuchungen Hallenbergers über die Sklerose der Arteria radialis.

Stapf hält die Thromboangiitis obliterans für eine besondere Form der Arteriosklerose, für „eine sklerosierende benigne Form des jugendlichen Alters". Sie bevorzugt die Extremitätengefäße, sowohl Venen als Arterien, und führt zu frühzeitiger Thrombose der befallenen Gefäße. Er schlägt die Bezeichnung „juvenile thrombosierende Angiosklerose" vor.

Guillaume kommt auf Grund seiner Untersuchung von Serienschnitten durch obliterierte Arterien und Venen zu dem Schluß, daß das Primäre des Prozesses eine proliferierende Endarteriitis ist. Diese könne im chronischen Stadium dieselben Veränderungen machen, die von Buerger als Produkt der Thrombusorganisation betrachtet würden. Eine Thrombose könne wohl hinzukommen, sie sei aber als sekundäre Erscheinung, als

Komplikation des endarteriitischen Prozesses aufzufassen. Selbst wenn sie mehr zum Verschluß beitrüge als die Endarteriitis, ginge sie doch von dieser aus. Sie könne entstehen durch Endothelschädigung und durch Zirkulationsbehinderung infolge der Gefäßveränderung.

Guillaume bezweifelt, ob die Bezeichnung Thromboangiitis zu Recht besteht. Es gäbe wohl anatomische Veränderungen, die den von Buerger geschilderten entsprächen. Sie wären aber wohl nur die Grundlage des klinischen Bildes der Erkrankung für eine Minderzahl der Fälle. Das angeblich für die Thromboangiitis obliterans charakteristische klinische Bild wird durch alle Fälle juveniler Arteriitis verursacht, welcher Natur sie auch seien. Hier kämen infektiöse Ursachen, die von verschiedenen bekannten Krankheiten abhingen, Traumen, Erfrierungen und Arteriosklerose in Frage. Der Arteriosklerose schiene eine besondere Bedeutung in der Entstehung der Krankheit zuzukommen. Das wurde bestätigt durch die Beobachtung, daß in vielen Fällen, wo die Sektion vorgenommen wurde, in den großen Gefäßen der Brust- und Bauchhöhle bedeutendere atheromatöse Veränderungen gefunden worden wären als bei anderen Individuen desselben Alters. Der Autor schlägt vor, die früher als Thromboangiitis obliterans oder als Buerger'sche Krankheit beschriebenen Fälle mit „juveniler Arteriitis" im Gegensatz zur „senilen Arteriitis (über 50 Jahre)" zu bezeichnen. Zwischen diesen beiden anatomisch und klinisch verschiedenen Formen gäbe es Uebergänge, die man als „präsenile Arteriitis" bezeichnen könne.

Kahler trennt die Endarteriitis von der Arteriosklerose. Die Buerger'sche Thromboangiitis obliterans dürfe von der Endarteriitis obliterans nicht getrennt werden; denn es kämen alle Uebergänge vor von reiner Arterienerkrankung und Mitbeteiligung der Venen. Sie gehöre zum größten Teil zur Endarteriitis obliterans, zum kleineren Teil vielleicht auch zur peripheren Arteriosklerose. Das gehäufte Auftreten von Thrombophlebitis und Venenthrombose bei Endarteriitis obliterans sei vielleicht in Zusammenhang zu bringen mit der allgemein bestehenden erhöhten Neigung zur Thrombose.

Auch Schlesinger hält Thromboangiitis olbliterans und Endarteriitis obliterans für identisch.

Eine ganz andere Ansicht entwickelt Krompecher. Er lehnt die Bezeichnung Endarteriitis obliterans und auch Thromboangiitis obliterans ab. Er wählt den Namen „Teleangiostenose". Das Primäre sei eine meist zirkuläre Verengerung des Lumens der kleinen Arterien und Venen durch Elasticahypertrophie infolge des Auftretens von Elastoblasten. Zur primären Stenose kann sich eine sekundäre Thrombose gesellen, was auch in den meisten Fällen geschieht. Der Thrombus wird organisiert und rekanalisiert, wobei in den neugebildeten Gefäßen wieder Teleangiostenosen auftreten können. Die elastischen Elemente können sich

auch außerhalb der Intima im Bindegewebe vermehren, „Elastofibrose“. In manchen Fällen käme eine Phlebitis migrans der oberflächlichen Venen hinzu.

Das klinische Bild der Endarteriitis obliterans oder Thromboangiitis obliterans, oder wie man sie nennen will, variiert sowohl in dem Auftreten der einzelnen Symptome als in deren zeitlicher Dauer und Aufeinanderfolge. Meistens klagen die Patienten zuerst über unbestimmte Schmerzen in einer Zehe oder mehreren, im Fußgewölbe, in der Ferse oder in den Waden. Die Schmerzen treten meist beim Gehen oder anderen Muskelanstrengungen auf, oft aber auch in der Ruhe, besonders des Nachts im Bett. In anderen Fällen bestehen kontinuierliche rheumatoide Schmerzen. Daneben haben die Patienten Paraesthesien wie Ameisenkribbeln, ferner ein Taubheits- und Kältegefühl. Bei feuchtem, kaltem Wetter sind die Beschwerden meist stärker. Die befallene Extremität fühlt sich oft kühl an und ist blaß oder auch livide. Ferner können sich vasomotorische Störungen abspielen. Hochgradige Anämie, wobei einzelne Stellen leichenblaß sind, wechselt mit mehr livider Verfärbung ab; dabei können in den verfärbten Partien rote Flecken auftreten, sodaß die Haut ein marmoriertes Aussehen hat. Diese vasomotorischen Erscheinungen finden sich nicht in allen Fällen. Allen und Brown fanden sie in 30 % der Fälle der Mayo Clinic. Sie können das klinische Bild besonders im Anfang beherrschen und haben schon oft zur fälschlichen Diagnose einer Raynaud'schen Krankheit Veranlassung gegeben. Im weiteren Verlauf steigern sich die oben erwähnten Schmerzen. Oefters erwacht der Patient in der Nacht durch stechende oder krampfartige Schmerzen im Fuß oder in der Wade. Beim Gehen tritt das typische Bild des intermittierenden Hinkens auf. Die Kranken können eine gewisse Zeit (hier beobachtet man individuelle Verschiedenheiten) ganz gut gehen, bis sie durch heftige krampfartige Schmerzen im Fußgewölbe oder der Wade zum Stehenbleiben gezwungen werden. Die Schmerzen lassen in der Ruhe nach, um beim Gehen erneut aufzutreten. Schließlich entwickeln sich auch trophische Störungen. Die Haut ist trocken und blaß, bei stärkerer Beteiligung der Venen ödematös und livide. Störungen des Nagelwachstums werden häufiger beobachtet, z. B. in Form von Querfurchen. Im Anschluß an geringfügige Traumen, die vielleicht garnicht beachtet wurden, oder auch durch eine endogene Schädigung entwickelt sich meist an der Zehenspitze oder unter dem Nagel ein Bläschen, das eitrig wird und wenn es platzt, zeigt sich ein schmieriges Geschwür mit schlechten Granulationen, ein grangränöses Ulcus. Es ist von heftigen Schmerzen begleitet, die die Kranken oft veranlassen, die Amputation zu verlangen. Die oberflächlichen Geschwüre können ihren Sitz in den Interdigitalfalten, auf dem Fußrücken oder an der Schienbeinkante haben. Sie können unter konservativer Behandlung abheilen, um oft

bald wieder aufzutreten. Statt eines Bläschens kann sich auch ein trockener, abgestorbener Hautschorf entwickeln. Schließlich kommt es nach längerer oder kürzerer Dauer der Erkrankung an der Stelle des Geschwürs oder an anderen Stellen zum lokalen Gewebstod, zur Mumifikation, die sich langsamer oder rascher ausdehnt. Die trockene Gangrän kann durch Serumaustritt aus dem unter der mumifizierten Stelle gelegenen Granulationsgewebe und hinzutretende Infektion in feuchte Gangrän übergehen. Nachdem das Glied amputiert ist, bleiben die Patienten in manchen Fällen verschont, in anderen tritt die Erkrankung nach einer verschieden großen Pause am Stumpf oder an der anderen Extremität auf. Als objektives Symptom findet man auf früheren Stadien der Thromboangiitis obliterans im größten Teil der Fälle Pulslosigkeit oder abgeschwächten Puls in den Arteriae dorsalis pedis und tibialis posterior, manchmal auch in der Poplitea und in selteneren Fällen in der Femoralis. Weiter beobachtet man beim Erheben des Gliedes Erblassen desselben und beim Senken Rötung als Zeichen der Insuffizienz der Blutversorgung. Auch vasomotorische Erscheinungen kann man beobachten. Hierbei findet, worauf Allen und Brown aufmerksam gemacht haben, durch Hitze keine so vollkommene Kompensation oder sogar Ueberkompensation statt wie bei rein funktionellen Erkrankungen wie der Raynaud'schen Erkrankung.

Die Thrombophlebitis und Periphlebitis, die Buerger in einem Drittel der Fälle beobachtet hat, ist charakterisiert durch das Auftreten von kleinen, rötlichen, etwas verhärteten Herden in der Cutis und Subcutis. Sie sind druckempfindlich und finden sich im Verlauf der Venae saphenae. An letzteren können auch auf kürzere Strecken strangförmige Verdickungen vorkommen, die oft empfindlich sind, die Haut darüber kann oedematös und gerötet sein. Diese Veränderungen können verschwinden und an anderen Stellen wieder auftreten, „Thrombophlebitis migrans".

Das klinische Bild kommt einerseits durch die organischen Gefäßveränderungen, andererseits durch vasomotorische Störungen zustande. Es treten kürzer oder länger dauernde Spasmen der Gefäßmuskulatur auf. Die Angiospasmen können die Begleit- und Folgeerscheinungen der organischen Veränderung sein oder auch deren Ursache, wie es manche Autoren annehmen. Daß morphologisch veränderte Gefäße besonders gern Sitz funktioneller Störungen sind, darauf ist schon von Erb und anderen Autoren hingewiesen worden. Für die Entstehung des intermittierenden Hinkens wird das Zusammenkommen der organischen Veränderung mit funktionellen Störungen verantwortlich gemacht. Es findet sich unabhängig von der Stärke der morphologischen Veränderung, und es sind oft nervöse, neuropathische Individuen, die daran leiden. Oppenheim vertritt die Ansicht, daß die selteneren, gutartigen Formen des intermittierenden Hinkens als Neurose aufzufassen sind und das typische Bild des inter-

mittierenden Hinkens zustande kommen kann, ohne daß organische Veränderungen zu bestehen brauchen. Die neurotischen Zustände könnten unter gewissen Verhältnissen in organische übergehen, besonders wenn eine angeborene Minderwertigkeit des Gefäß- und Nervensystems bestände. Die Schmerzen werden teils als Folge der Ischaemie der Haut, der Nerven und Muskeln erklärt, teils als direkte Gefäßschmerzen. Die Schmerzleitung soll in den perivasculären sympathischen Nervengeflechten stattfinden.

Der Ausgang der Erkrankung, die Gangrän, tritt ein, wenn infolge der Prozesse in den Arterien und den Kollateralbahnen die Zirkulation verschlechtert und dadurch die Ernährung der Peripherie ungenügend ist.

Die Aetiologie der Erkrankung ist noch nicht restlos geklärt. Es werden verschiedensten exogenen und endogenen Momente in Erwägung gezogen. Der eine Autor schreibt diesem, der andere jenem ätiologischen Faktor eine größere Bedeutung zu. Wahrscheinlich ist für viele Fälle das Zusammenwirken verschiedener Faktoren verantwortlich zu machen.

Unter den exogenen Momenten spielt die Kälteeinwirkung eine große Rolle. Schon v. Winiwarter hielt wiederholte Kälteschädlichkeiten für ursächliche Momente in der Entstehung der Erkrankung. Auch Zoege v. Manteuffel, Erb und andere schrieben der Kälteeinwirkung größere Wichtigkeit zu. v. Manteuffel konnte durch Chloräthyleinwirkung am Kaninchenohr dieselben Gefäßveränderungen erzeugen, die bei der Endarteriitis obliterans des Menschen gefunden wurden. Die Kälteschädlichkeit würde das häufigere Auftreten der Erkrankung im Osten und Norden Europas mit erklären. In neuerer Zeit hat Sebert den plötzlichen Ausbruch einer Endarteriitis obliterans nach einmaliger besonders lang einwirkender Kälteschädlichkeit beobachtet. Auch hat G. B. Gruber darauf hingewiesen, Kälteschäden mehr ätiologisch in Erwägung zu ziehen. Er beschreibt 3 Fälle von Endarteriitis obliterans, bei denen der Einfluß der Kälteeinwirkung besonders eindrucksvoll war (s. o.). Feuchte Kälte scheint schädlicher als trockene zu sein. Auch Hitzeeinwirkung wird verantwortlich gemacht. Ob die thermischen Schädlichkeiten eigentliche ursächliche Faktoren sind oder einen latenten Prozeß nur zum raschen Fortschritt bringen, läßt sich schwer feststellen. Dieselben Ueberlegungen gelten für die ätiologische Bedeutung des Tabakabusus. Ihm schreiben manche Autoren eine größere Wichtigkeit zu als der Kälteeinwirkung. Auf die hervorragende Bedeutung des Tabakabusus in der Aetiologie des intermittierenden Hinkens hat vor allem Erb hingewiesen. 78,6 % seiner Fälle von intermittierendem Hinken waren starke Raucher. Auch die neueren Autoren sprechen von der ursächlichen oder beschleunigenden Rolle des Nikotins bei der Entwicklung der Endarteriitis obliterans. Die Wirkung des Niko-

tins besteht einerseits in Vasomotorenerregung, andererseits in toxischer Wirkung auf die Gefäßwandendothelzellen. Doppler ist der Meinung, daß für die Angiospasmen beim Tabakabusus und auch Usus vor allem der Reiz des eingeatmeten Rauches auf die Geruchs- und Geschmacksnerven, der vasomotorentonussteigernde Eigenschaft besitzt, in Frage kommt. „Daß an endarteriitischen Prozessen hauptsächlich Zigarettenraucher erkranken, erklärt sich dadurch, daß diese viel öfter und intensiver den irritierenden Rauch in sich aufnehmen als Pfeifen- oder Zigarrenraucher, welche nicht inhalieren und längere Pausen einschalten, wodurch das gereizte autonome System Gelegenheit bekommt, wieder in seine Normallage zurückzukehren." Man kann den Nikotinabusus wie die Kälteeinwirkung für das häufige Auftreten der Erkrankung in Rußland mit verantwortlich machen. Moszkowicz machte in der Diskussion zu einem Vortrag von Schlesinger in der Gesellschaft der Aerzte in Wien (25. Mai 1930) darauf aufmerksam, daß man in den letzten Jahren auch Frauen infolge des Rauchens in gleicher Weise erkranken sehe. In Rußland führt man die Erkrankung auf gesteigerten Adrenalingehalt des Blutes zurück, wie oben bereits gesagt wurde. Von geringer ursächlicher Bedeutung scheint der Alkohol zu sein. Blei setzt nach Meschede Degenerationen im Gefäßapparat, die zu Endarteriitis obliterans führen können. Es spielt aber eine geringe Rolle in der Aetiologie. Nach Kahler kann die Lues bei der gewöhnlichen nicht luetischen Endarteriitis obliterans von einer gewissen Bedeutung sein, indem sie frühzeitiges Altern der Gefäße bewirken kann. Als weiterer Faktor wird funktionelle Ueberanstrengung der Gefäßwandung in Rechnung gezogen. Schum erwähnt die Bevorzugung der linken Extremität als Hauptgebrauchsbein. Allerdings könne auch die anatomische Anordnung der Gefäße dabei mitwirken. Idelsohn meint, daß der Plattfuß von einer gewissen Bedeutung für die Lokalisation der Erkrankung sein kann. Wegen des vielfach entzündlichen Charakters des Prozesses wurde schon früher die Möglichkeit einer entzündlichen Genese erwogen. Durch Buerger wurde die Aufmerksamkeit, wie oben erwähnt, von neuem darauf gelenkt. Für einzelne Fälle sollen überstandene Infektionskrankheiten, wie Typhus exanthematicus, Febris recurrens und Influenza von Bedeutung sein. Es wurde schon gesagt, daß Buerger eine infektiös-toxische Genese des Leidens annimmt und das Vorliegen einer spezifischen, noch unbekannten Infektion für wahrscheinlich hält. Ihm schließen sich manche Autoren an, während andere, wie Dürck, verschiedenartige Entzündungsreize gelten lassen. Dürck hält es, wie oben ebenfalls schon erwähnt wurde, für wahrscheinlich, daß schleichend verlaufende Formen der Endocarditis lenta ätiologisch eine Rolle spielen können; ebenso Kämmerer. Schlesinger sieht dagegen die infektiöse Aetiologie als sehr zweifelhaft an.

Weiter werden endogene, in der Gewebsbeschaffenheit selbst gelegene Faktoren verantwortlich gemacht. Hier könnten chronische Stoffwechselstörungen in Frage kommen, z. B. Diabetes. Er scheint aber doch nur geringere ätiologische Bedeutung zu haben. Die endogenen Momente sind vor allem in individueller, familiärer und rassenhafter Disposition zu suchen. Die individuelle Disposition kann begründet sein in einer angeborenen Schwäche des Gefäßsystems, die z. B. Sternberg für das Zustandekommen der Erkrankung von Bedeutung hält. Nach Oppenheim spielt eine angeborene Hypoplasie des Gefäßsystems, die häufig mit neuropathischer Diathese verbunden ist, eine Rolle. Nach Goldflam tritt das Moment der neuropathischen Diathese zurück hinter der Bedeutung der angiopathischen Diathese, bei der die Gefäße bei erhöhter Inanspruchnahme oder bei Einwirkung von Schädlichkeiten, besonders bei Tabakabusus, erkranken. Goecke erklärt die Genese durch das Einwirken verschiedener exogener Schädlichkeiten auf ein konstitutionell schwächer veranlagtes Gefäßnervensystem. Doppler spricht von „angiospastischer" Diathese. Zunächst finden kürzer dauernde Spasmen statt, bis die Krampfbereitschaft und damit der Muskeltonus über die Norm steigt. Jeder Reiz, einerlei welcher Art, „wirkt nicht wie beim Gesunden sympathicodepressorisch, sondern sympathicotonisierend und damit angiospasmogen". Das Bevorzugtsein des männlichen Geschlechtes, unter Buergers 500 Fällen fanden sich nur 3 Frauen und Schlesinger fand ein Verhältnis von 30/1, hat dazu geführt, an endokrine Einflüsse zu denken. Nach Schlesinger liegt der Gedanke nahe, daß vielleicht die weibliche Keimdrüse einen protektiven Einfluß auf die Gefäßwand ausübt und sie dadurch gegen die Noxe, welche die Thromboangiitis obliterans hervorruft, widerstandsfähiger macht. Da die Erkrankung gelegentlich bei Geschwistern zu beobachten ist, wie Fälle von Weiß, Goldflam und Sternberg zeigen, kann man an eine familiäre Disposition denken. Auch in dem einen eigenen unten geschilderten Fall litten 2 Brüder an der Erkrankung. Auffallend ist das häufige Befallensein der Juden. Besonders disponiert scheinen Ostjuden. Der hohe Prozentsatz Juden bei dem Buerger'schen Material, unter 500 Fällen fanden sich nur 4 Nichtjuden, erklärt sich daraus, daß er die Fälle am israelitischen Mount-Sinai-Hospital beobachtet hat. Die Erkrankung tritt jedoch in den letzten Jahren auch gehäuft bei Nichtjuden auf. So macht Schlesinger darauf aufmerksam, daß die Thromboangiitis obliterans in der bodenständigen Bevölkerung Wiens in Zunahme begriffen ist. Auch andere deutsche und ausländische Autoren haben Fälle von Thromboangiitis obliterans bei Nichtjuden veröffentlicht. Eloesser hat aus San Franzisko berichtet, daß hauptsächlich Italiener und Portugiesen an Thromboangiitis obliterans erkranken. Wieting Pascha beobachtete in 12 Jahren in der Türkei 300 Fälle, für die er neben

Tabakabusus Malariakachexie und schlechte, meist vegetarische, Ernährung verantwortlich macht. Koryano weist auf die Häufigkeit des Leidens bei den Japanern hin. Hierzu bemerkt Schum, daß in Japan und China die spezifisch-syphilitische Gefäßerkrankung eine ziemlich große Rolle spiele und dort ihre klinischen und anatomischen Besonderheiten habe.

Zum Abschluß soll nun die Beschreibung der eigenen Fälle aus dem pathologischen Institut zu Heidelberg folgen.

Im ersten Fall handelt es sich um 2 Brüder W. im Alter von 32 und 34 Jahren, die im April 1931 in das städtische Krankenhaus in Frankenthal (ich bin dem chirurgischen Direktor desselben, Herrn Dr. Merckle für die klinischen Angaben sehr zu Dank verpflichtet) aufgenommen wurden. Der ältere von beiden, H. W., ist von Beruf Tagelöhner. Anamnese: Patient ist nie ernstlich krank gewesen. Vor einem halben Jahr traten Schmerzen und Kältegefühl in beiden Vorderfüßen auf, die sich besserten, wenn die Beine tief lagen. An den Zehen des rechten Fußes entstanden langsam Geschwüre, die ebenso verschwanden. Dann trat am rechten Unterschenkel ein fünfmarkstückgroßes Ulcus auf, das sich jedoch bis zur Aufnahme langsam verkleinerte. Seit 2 Monaten vor der Aufnahme bestand auch ein Geschwür an der dritten Zehe des linken Fußes. Die Zehe wurde allmählich blaurot bis schwarz. Der ganze Fuß schwoll an und schmerzte heftig. Der Patient verspürte häufig Kältegefühl im linken Fuß. Wegen seiner starken Beschwerden kam er in das Krankenhaus. Befund: Gesundes Aussehen. Allgemeinbefund o. B. Lokalbefund: Auf der rechten Vorderseite des rechten Unterschenkels bestand ein zehnpfennigstückgroßes und daneben ein einpfennigstückgroßes Ulcus. Beide Ulcera zeigten geringe Sekretion, schlechte Granulation und schmierigen Grund. Am linken Fuß bestand Schwellung und Rötung, Cyanose vom Gelenk bis zu den Zehen. Die dritte Zehe war blauschwarz verfärbt und auf der Vorderseite und Mitte von einem gangränösen Geschwür eingenommen, das mäßige Sekretion und keine Granulation aufwies, schmierig und gangränös aussah.

Auffällig war, daß Patient fast dauernd in jeder Lage sitzend im Bett schlief, ohne daß er eigentlich Müdigkeitsgefühle verspürte. Er gab an, auch zu Hause immer am Tisch eingeschlafen zu sein. Auch könne er nicht einmal die Zeitung lesen, da er alsbald einschlafe. Es wurde die periarterielle Sympathektomie der Arteria femoralis und die Exartikulation der linken dritten Zehe vorgenommen, worauf sich der Zustand des Beines, namentlich die Schmerzen, besserte. Wegen fast zur Mitte des Metatarsus fortschreitender Gangrän wurde sodann der Pirogoff gemacht. Dabei blutete es nicht. Wegen fortschreitender Gangrän mußte auch das rechte Bein im unteren Unterschenkeldrittel amputiert werden. Danach Besserung im Allgemeinbefinden.

Bei dem exartikulierten linken Fuß, der im pathologischen Institut Heidelberg zur Untersuchung kam, fand sich eine Gangrän der Zehen und der Haut der Dorsalseite bis ungefähr in die Mitte des Fußrückens hinein. Die Präparation des Fußes ergab eine blutige Durchtränkung des Unterhautzellgewebes. Die Arteria dorsalis pedis wurde präpariert. Makroskopisch ließ sich eine Verdickung der Gefäßwand oder eine sonst irgendwie in Erscheinung tretende Verengerung der Lichtung nicht sicher

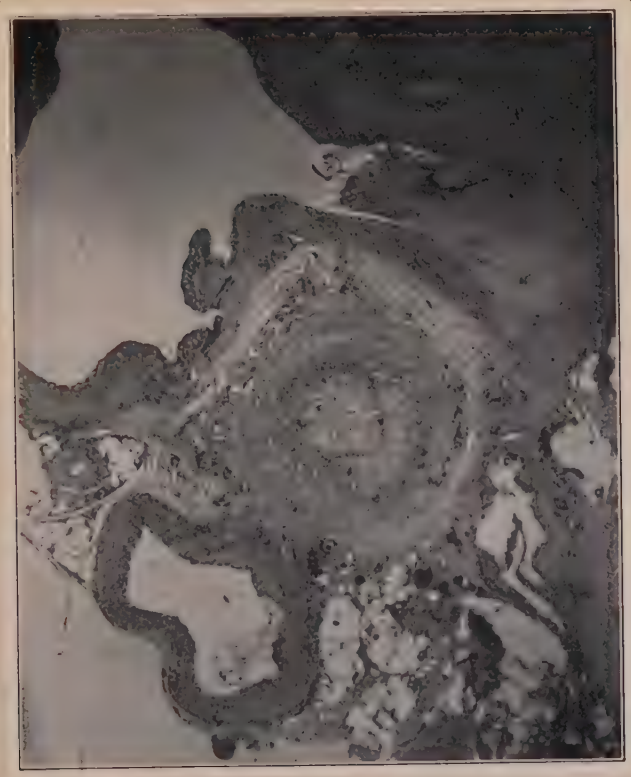

Abb. 1.
Arteria dorsalis pedis durch Thrombose mit Rekanalisation verschlossen.

feststellen. Auch im Bereich der Planta pedis war eine haemorrhagisch-ödematöse Gewebsdurchtränkung vorhanden. Die Präparation der Arteria plantaris medialis und lateralis ergab makroskopisch keine Auffälligkeiten. Zur mikroskopischen Untersuchung kamen Stücke aus der Arteria dorsalis pedis und den Arteriae plantares, sowie Stückchen Unterhaut der großen Zehe mit bindegewebiger Haut und darin vorhandenen Verästelungen der Arteriae digitales. Die mikroskopische Untersuchung aus der Arteria dorsalis herausgeschnittener Stücke ergab eine voll-

kommene Obliteration der Lichtung des Gefäßes durch Bindegewebe mit zahlreichen kapillären Gefäßen (s. Abb. 1); die Membrana elastica interna war noch gut erhalten, in den äußeren Gefäßwandschichten fand sich eine Kalkablagerung, vor allem in der inneren Schicht der Media, in dem Bindegewebe in der Gefäßlichtung war auch altes Blutpigment vorhanden. Die Venen zeigten Wandverdickungen im Sinne einer Phlebosklerose. Es lag eine alte bindegewebig organisierte und rekanalisierte Thrombose vor. Die mikroskopische Untersuchung der Arteria plantaris medialis ergab denselben Befund einer vollkommenen Lichtungsverlegung durch Bindegewebe mit Gefäßen. Also: Auch hier rekanalisierte Thrombose. An den Venen Phlebosklerose, Stase und Stagnationsthrombose. Die mikroskopische Untersuchung der Haut der Zehe ergab entzündliche Veränderungen im Unterhautbindegewebe und partielle Nekrosen.

Der 32jährige Bruder des Patienten erkrankte ebenfalls im Laufe des letzten halben Jahres unter den gleichen Erscheinungen. Bei ihm wurde wegen fortschreitender Gangrän die eine große Zehe exartikuliert, die ebenfalls zur pathologisch-anatomischen Untersuchung kam. Es fanden sich in der Haut der Großzehe und in den darin vorhandenen Verästelungen der Arteria digitalis dieselben Veränderungen wie im vorigen Fall. Es handelt sich in beiden Fällen also um eine Endarteriitis obliterans.

Ein weiterer Fall kam in der chirurgischen Klinik in Heidelberg zur Beobachtung und Behandlung. Ich verdanke Herrn Geh. Rat Enderlen die klinischen Daten.

Der 27jährige Schlosser F. B. bemerkte Ende Dezember 1930, daß die linke Großzehe gefühllos wurde und er öfters ein Kältegefühl an ihr verspürte. Aeußerlich sei nichts Auffälliges zu bemerken gewesen. Auch hatte er keine Schmerzen. Patient hatte vorher nie über den linken Fuß oder die linke Wade zu klagen. Im Januar 1931 breiteten sich diese Empfindungen allmählich auf die ganze vordere linke Fußhälfte aus. Mitunter war jetzt ein weißliches Aussehen der Zehe zu bemerken. Patient konnte ohne Beschwerden gehen. Im März 1931 wurde der ganze Fuß bis zum Knöchel von den Erscheinungen ergriffen, beim Gehen wurde der linke Fuß, später auch der linke Unterschenkel müde. Bisweilen hatte Patient ziehende Wadenschmerzen. Nach der Gefühllosigkeit und nach dem Kältegefühl traten allmählich auch Schmerzen auf. Behandlungen mit Einreibungen, Wechselbädern, Diathermie und elektrische Behandlungen waren erfolglos. Die Schmerzen wurden immer stärker. Durch das Röntgnogramm wurde ein Gefäßverschluß festgestellt. Für kurze Zeit trat dann einmal Besserung ein, doch bei stärkerer Anstrengung stellte sich bald wieder Müdigkeitsgefühl und die anderen Erscheinungen ein. An der linken Ferse bildete sich eine Hautverdickung, die geschwürig wurde.

Patient kam in die Nervenabteilung der medizinischen Klinik Heidelberg. Er wurde wegen des Verdachtes beginnender Gangrän bei fehlendem Fußpuls links mit vorübergehenden Gefäßspasmen am 24. Juni 1931 zur Operation in die chirurgische Klinik verlegt. Beim Gehen war hier auch die Fußsohle schmerzhaft; der Fuß blau und kühl. Während der anfallsweise auftretenden einige Minuten oder 2—3 Stunden dauernden Schmerzen war der Fuß blaß, um bald darauf unnatürlich rot zu werden. Die Nägel der linken Zehen waren in letzter Zeit nicht mehr gewachsen. Patient hatte etwa 15 Zigaretten am Tag geraucht. Befund: Der linke Fuß war bei dem kräftigen jungen Mann bis etwa zur halben Wade herauf auffallend kühl, blaß, zum Teil etwas bläulich, besonders an der Innenseite des Fußes zwischen dem medialen Knöchel und der Fußsohle. Der Puls der Arteria dorsalis pedis war nicht zu tasten. Die Sensibilität war bei grober Prüfung intakt. Die linke Großzehe zeigte die erwähnte Verfärbung besonders stark; der Zehennagel war vorne etwas abgehoben, doch bestand keineswegs eine richtige Gangrän. Der Puls in der Kniekehle und der Leistenbeuge war rechts wie links gut tastbar. Patient war in der ersten Nacht des Aufenthaltes in der Klinik, ebenso wie am vorhergehenden Nachmittag sehr unruhig und stöhnte dauernd vor Schmerz trotz mehrmaliger Verabreichung von Schlafmitteln. Am nächsten Tag war er wieder in bester Laune und ließ sich nicht von der Schwere seiner Erkrankung und der Notwendigkeit der Sympathektomie überzeugen. Er verließ auf eigene Verantwortung dann die Klinik, wurde aber nach 3 Wochen wieder in die Klinik aufgenommen. Der Zustand hatte sich bedeutend verschlechtert, die Schmerzen hatten zugenommen, besonders aber hatte sich jetzt an der Innenseite der linken Ferse bis zum Knöchel herauf eine fast handtellergroße blauschwarz verfärbte, trockne, also noch nicht sezernierende Stelle gebildet. Eine ähnliche kleinere fand sich auf dem Fußrücken über dem Reihen. Die Wade war leicht bläulich verfärbt bis zur halben Wadenhöhe herauf, die Haut kühl, der Fußpuls fehlte. Patient hatte heftige Schmerzanfälle im Bein und konnte nachts kaum schlafen. Trotzdem lehnte er die Operation ab, obwohl man ihm vorstellte, daß man durch Hinauszögern der Operation höher amputieren müsse. Es entwickelte sich eine feuchte Gangrän. Patient hatte Fieber um 38 Grad und starke Leistenschmerzen (Lymphadenitis). Endlich willigte Patient in die Operation ein; das linke Bein wurde an der Grenze zum unteren Oberschenkeldrittel abgesetzt. Die Wunde heilte gut.

Zur pathologischen Untersuchung kamen ein 4/2 /1.5 cm großes Stück Haut, das von schwärzlicher Farbe war, die Epidermis war mazeriert und in Fetzen abgehoben, ferner ein annähernd 4 cm langes Stück der Arteria tibialis postica. Das Gefäßrohr war aufgeschnitten. Man sah auf der Innenhaut bräunlich-röt-

liche Thrombenmassen, die der Innenwand bereits fest anhafteten. Die Gefäßwandung war verdickt. Die lichte Weite war annähernd gänsefederkieldick.

Die mikroskopische Untersuchung aus dem ersten Gewebsstück herausgeschnittener Stücke ergab die Epidermis abgehoben, nekrotisch. Innerhalb des nekrotischen Gewebes sah man noch Reste zerfallener Kerne in Form von Chromatinbröckeln gröberen und feineren Kornes. Auch die oberen Coriumschichten waren in Nekrose begriffen. Das Gewebe war hier stark durchblutet und leukozytär infiltriert. Die tieferen Gewebslagen der Cutis waren noch erhalten. Man sah hier starke Hyperaemie, Gewebsdurchblutungen, auch leukozytäre Infiltrate. Durchschnitte durch die kleineren Arterien in der Subcutis zeigten die Wandung des Gefäßes in der Intima verdickt. In vielen der kleinen Arterienäste waren Fibrin- und Leukozytenthromben. Es handelte sich also um eine Gangrän und leukozytäre Infiltration mit frischer fibrinös-leukozytärer Thrombose innerhalb der kleinen Arteriolen des kleinen Hautentzündungsbezirkes, dabei fanden sich endarteriitische produktive Veränderungen der kleinen Arteriolen. Das zweite Gewebsstück zeigte die Intima der Arterie beträchtlich verdickt. Sie bestand aus breiten derben Bindegewebsfasern. Die Membrana elastica interna war verdickt. Man sah von ihr reichlich feine Fasern in die verdickte Intima hineingehen, die Media zeigte entzündliche Infiltrate, auch Gefäße, die bis in die innere Schicht der Media hineinreichten. Die Adventitia bestand aus breiten Bindegewebsfasern. Um die Vasa vasorum herum sah man eine geringgradige lymphozytäre Infiltration. Auf der Intima fanden sich geschichtete Thrombenmassen. Man sah auch organisatorische Prozesse im Beginn. Die Entzündungszellen waren in die äußeren Schichten der Thrombenmassen eingedrungen, auch Leukozyten.

Fassen wir das Wesentliche der obigen Literaturzusammenstellung und der eigenen Fälle zusammen, so stehen sich hinsichtlich der Pathogenese dieses Erkrankungsprozesses die folgenden Hauptanschauungen gegenüber: Nach der einen Ansicht handelt es sich um eine gewöhnliche Arteriosklerose (Zoege v. Manteuffel, Weiß, Erb, Bing, Gerlach, Stapf), die wie diese in einem Bedingungskomplex funktioneller, toxischer, evtl. endogener Faktoren ihre Grundlage hat; nach anderer Ansicht handelt es sich um einen von der Arteriosklerose zu trennenden Krankheitsprozeß sui generis (v. Winiwarter, Billroth, Borchard, Sternberg, v. Wartburg, Goecke, Grasmann), der sich vor allem in einer Intimaverdickung äußert. Dabei herrschen verschiedene Meinungen darüber, ob nur letztere oder auch Thrombenbildung und deren Organisation die Lichtungsverengerung herbeiführen. Nach dritter Ansicht (Buerger, Schum, Aßmann, Dürck, Huguenin, Cailliau, Omer) handelt es sich um eine entzündliche Beeinträchtigung

der Gefäßwandung toxischer oder infektiöser Aetiologie. Für die infektiöse Aetiologie setzt sich vor allem der Amerikaner Buerger ein; er betont vor anderem die Bedeutung der Thrombenbildung und der anschließenden Organisation für das Zustandekommen des Gefäßverschlusses, daher die von ihm stammende Bezeichnung „Thromboangiitis obliterans". In diesem Punkt stimmen nicht alle Vertreter der Ansicht einer entzündlichen Affektion mit ihm überein, sie halten auch Lichtungsverengerungen durch reparative Vorgänge, die zu Intimaverdickung führen, für möglich. Jedenfalls muß neben exogenen Faktoren auch auf die Verknüpfung des Krankheitsbildes mit solchen endogener Natur mit Nachdruck hingewiesen werden. Die zwei eigenen Beobachtungen, die gebracht werden, gehören zur Gruppe der juvenilen Form der Erkrankung. Hinsichtlich der Aetiologie läßt sich mit Sicherheit wie in den bisher in der Literatur niedergelegten Fällen der ursächliche Koeffizient des Erkrankungsprozesses nicht feststellen.

Herrn Prof. Dr. A. Schmincke, der mich zur Abfassung dieser Arbeit angeregt hat, möchte ich auch an dieser Stelle für die Ueberlassung der Fälle und seine freundlichen Hilfen meinen herzlichsten Dank aussprechen.

Nachtrag.

Im Januar 1932 kamen im pathologischen Institut der amputierte Fuß und 2 Gefäßstücke aus der Art. tibialis posterior des oben erwähnten jüngeren der beiden Brüder W. zur Untersuchung. Wie oben gesagt wurde, hatte die pathologisch-anatomische Untersuchung der im April 1931 amputierten linken Großzehe Veränderungen im Sinne einer Endarteriitis obliterans ergeben wie bei dem ausführlich geschilderten Fall des älteren Bruders des Patienten. Nach der Großzehenamputation trat trotz periarterieller Sympathektomie keine Besserung der Schmerzen ein, und es bestand verzögerte Wundheilung. Im Januar 1932 wurde dann ein Pirogoff gemacht und die oben erwähnten Teile kamen zur pathologisch-anatomischen Untersuchung.

Bei der Präparation der Arteria dorsalis pedis konnte nichts von obturierenden Veränderungen festgestellt werden. Die mikroskopische Untersuchung herausgeschnittener Stücke ergab eine hochgradige Intimaverdickung. Die Lichtung des Gefäßes ist durch die verdickte Intima zu einem schmalen, schlitzförmigen Spalt umgewandelt. Die mikroskopische Untersuchung aus der Arteria tibialis posterior herausgeschnittener Stücke ergab die Gefäßlichtung obliteriert, durch Bindegewebe mit Gefäßen substituiert. Die mikroskopische Untersuchung der Haut der Fußzehenbeeren ergab auch eine Verdickung der Wandungen der kleinen Arteriolen; die Intima ist geringgradig hyalin verquollen. Also eine Endarteriitis obliterans wie in der früher untersuchten Großzehe. Der Fall zeigt deutlich die oben erwähnte Neigung der Erkrankung zum Fortschreiten und die häufige Notwendigkeit weiterer Amputationen.

Literaturverzeichnis.

Allen and Brown: Americ. Journal of med. scienc., 174, 1927. 3.

Aßmann: Klinische Wchschft. 1929, Nr. 29.

Billroth: aus Bunge, s. u.

Bing: Beiheft zur „Medizinischen Klinik" 1907, Heft 5.

Borchard: Dtsch. Zeitschft. f. Chirurgie 44, 1897.

Bunge: Archiv. f. klin. Chirurgie Bd. 63.

Buerger: Americ. Journ. of med. scienc., 136, 1908.
The Journ. of the Americ. med. Association 1909, S. 1319.
Mitteilungen aus den Grenzgebieten der Medizin u. Chirurgie 21, 1910.
The circulatory disturbances of the extremities. W. B. Saunders Company Philadelphia and London 1924.

Dietrich: Verhandlg. der deutsch. pathol. Gesellschaft 24, 1929.

Doppler: Mediz. Klinik 1930, Nr. 5.

Dürck: Verhandlg. der dtsch. pathol. Gesellschaft 25. Tag, 1930, S. 272.
Aerztl. Verein München 11. Jan. 1928. Münchn. med. Wchschft. 1928, Nr. 4, S. 200.

Erb: Dtsch. Ztschft. f. Nervenheilkunde 13, 1898.
Münchn. med. Wchschft. 1904, Nr. 21.
„ „ „ 1910, Nr. 21 u. 22.
„ „ „ 1910, Nr. 47.
„ „ „ 1911, Nr. 47.

Eloesser: Nach Grasmann, s. u.

Fränkel: Wiener klinische Wchschft. 1896, Nr. 9 u. 10.

Friedländer: Zentralblatt f. med. Wissenschft. Nr. 4, 1876.

Gerlach: Frankfurter Ztschft. f. Pathologie 15, 1914.

Goecke: Virchows Archiv 266, 1928, 3

Goldflam: Dtsch. med. Wchschft. 1895, Nr. 36.
Neurolog. Centralblatt 1910, 1.

Grasmann: Münchn. med. Wchschft. 1928, Nr. 39.

Gruber: Verhandlg. d. dtsch. pathol. Gesellschaft. 24. Tag, Wien, S. 290.
Zieglers Beiträge 84, 1.

Guillaume: Société anat. de Paris. Annales d'Anatom. path. 8, Nr. 3, 1931.

Haga: Virchows Archiv Bd. 152.

Hallenberger: Dtsch. Archiv f. klin. Medizin 87, Heft 1 u. 2.

Henke-Lubarsch: Handbuch der speziellen patholog. Anatomie und Histologie 1924.

Huguenin, Albot et Moldovan: Société anat. de Paris. Annales d'Anat. path. 8, Nr. 2, 1931.

Idelsohn: Dtsch. Ztschft. f. Nervenheilkunde Bd. 24, 1903.

Kämmerer: Münchn. med. Wchschft. 1928, Nr. 4, S. 200.
Kahler: Wiener klin. Wchschft. 1931, Nr. 4 u. 5.
Kaufmann, E.: Lehrbuch der speziellen pathologischen Anatomie, 9. und 10. Auflage, 1931.
Koryano: aus Grasmann, s. o.
Krampf: Dtsch. Ztschft. f. Chirurgie, Bd. 174.
Krompecher: Beitr. z. pathol. Anatomie 85, Heft 3, 1930.
Leibovici: aus Nechat Omer, s. u.
v. Manteuffel: Archiv f. klin. Chirurgie, Bd. 42, 1891.
„ „ „ „ Bd. 45, 1892.
Dtsch. Ztschft. f. Chir. Bd. 47, 1898.
Mitteilungen aus den Grenzgebieten der Medizin und Chirurgie Bd. 10, 1902.
Marchand: aus Kaufmann, Lehrbuch d. spez. Path.
Meschede: Wiener klin. Wchschft. 1929, Nr. 55, S. 1138.
Mönckeberg: aus Kaufmann, Lehrbuch d. spez. Pathologie.
Omer, Nechat: Annales d'Anat. path. 7, 1930, 3.
Oppel: Archiv f. klin. Chirurgie 149, 2.
Centralblatt f. Chirurgie 1924, S. 1139.
Oppenheim: Dtsch. Ztschft. f. Nervenheilkde. Bd. 17.
„ „ „ „ Bd. 41.
Schlesinger: Med. Klinik 1929, Nr. 1.
„ „ 1930, Nr. 25.
Gesellschaft der Aerzte Wien 25. Mai 1930. Wiener klin. Wchschft. 1930, Nr. 22.
Klin. Wchschft. 1930, Nr. 45.
Schümann: Münchn. med. Wchschft. 1909, Nr. 39.
Schum: Bruns Beiträge zur klin. Chirurgie 146, 1929, H. 4.
Berliner Gesellschaft, f. Chirurgie, 14. Jan. 1929.
Centralblatt f. Chirurgie 1929, Nr. 25,
Sebert: Münchn. med. Wchschft. 1928, Nr. 36.
Stahnke: Centralblatt f. Chirurgie 1928, Nr. 15.
Stapf: Berliner Gesellschft. f. Chir., Sitzg. v. 11. 1929,
Centralblatt f. Chir. 1930, Nr. 3.
Sternberg: Wiener kin. Wchschft. 1895, Nr. 37 u. Nr. 39.
Virchows Archiv Bd. 161.
Thoma: Virchows Archiv 93, 95, 104, 105, 106.
Zieglers Beiträge 66. 1920.
Todyo: Archiv f. klin. Chirurgie 97, 1912.
v. Wartburg: Bruns Beiträge zur klin. Chirurgie Bd. 35, 1902.
Weiß: Dtsch. Ztschft. f. Chirurgie Bd. 40, 1895.
Widenmann: Bruns Beiträge zur klin. Chirurgie Bd. 8.
Wieting Pascha: aus Schümann, s. u.
„ Grasmann, s. o.
Wilonski: Inaugural-Dissertation Königsberg 1898.
v. Winiwarter: Archiv f. klin. Chirurgie Bd. 23, 1879.
Wulff: Dtsch. Ztschft. f. Chir. 58.
Wwedensky: Archiv f. klin. Chirurgie 1898, 57.

Lebenslauf.

Am 22. I. 1910 wurde ich in Heppenheim a. d. Bergstraße als Tochter des verstorbenen Oberarztes Dr. Heinrich Kratz geboren. Ostern 1916 kam ich in die Volksschule in Heppenheim, Ostern 1918 in die höhere Bürgerschule und Ostern 1923 in die Obertertia der Oberrealschule. Im Herbst 1926 trat ich von Unterprima in Oberprima über und legte im März 1927 die Reifeprüfung ab. Ich widmete mich darauf dem Medizinstudium und studierte die drei ersten Semester in Gießen, zwei weitere in Heidelberg, wo ich im Juli 1929 die ärztliche Vorprüfung bestand. Darauf studierte ich je ein Semester in Marburg, München und Freiburg und die letzten drei klinischen Semester in Heidelberg. Hier bestand ich im Dezember 1932 die ärztliche Staatsprüfung.

Eleonore Kratz.